Pie plano valgo con abducto…ojo que hay más

Víctor Manuel Teruel González
Unidad De Pie Y Tobillo Sº Cot.
Hospital Universitario De Burgos.

Introducción

- Cada vez son más comunes situaciones como está.

Introducción

- Si yo os mando al WhatsApp estas radiografías y os digo ¿como operaríais el pie derecho?.

Introducción

- Pues a bote pronto muchos me diríais, osteotomía varizante, alargamiento de columna externa con procedimiento de Evans y si hay supinación osteotomía de Cotton.

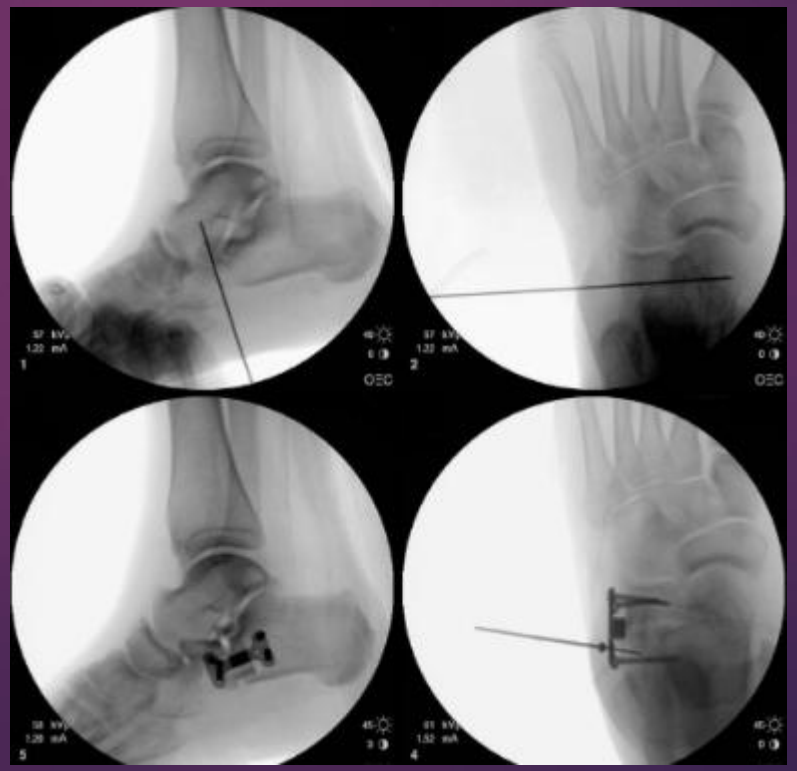

Introducción

- Y puede que estéis en lo cierto.

Clasificación de Bluman-Myerson	Tratamiento
Fase 1: A: Anatomía normal B: Tendinosis tibial posterior (TP) C: Tendinosis TP y leve valgo del retropié	Plantilla (semirrígida con soporte arco longitudinal + cuña interna), calzado ortopédico u ortesis a medida, antiinflamatorios Si fracasa: Tenoscopia del tibial posterior (tenosinovectomía)
Fase 2: A: Tendinosis TP, valgo de retropié, varo flexible de antepié B: Valgo flexible de retropié y abducción antepié C: Valgo flexible de retropié, varo rígido de antepie, inestabilidad columna medial, dorsiflexión 1.er radio	A: Osteotomía con desplazamiento medial de calcáneo (Koutsogiannis), alargamiento Aquiles o del gastrocnemio, transfer FDL B: Osteotomía con desplazamiento medial de calcáneo, alargamiento columna lateral C: Osteotomía con desplazamiento medial de calcáneo, osteotomía de Cotton o fusión columna medial
Fase 3: A: Dolor seno del tarso, valgo retropié rígido B: Dolor seno del tarso, valgo retropié rígido, abducción antepié	A: Triple artrodesis. Plantillas personalizadas si no candidato a tratamiento quirúrgico B: Triple artrodesis ± alargamiento columna lateral
Fase 4: A: Valgo articulación tibioastragalino flexible B: Valgo articulación tibioastragalino rígido	A: Corrección del valgo del retropié, deformidades asociadas y reconstrucción del deltoideo. B: Artrodesis TTC o prótesis total de tobillo con doble artrodesis del pie

Introducción

- Pero habrá gente que me dirá “No te puedo decir”.
- “No se la edad, no se si es una deformidad rígida o flexible, no he explorado al paciente, no se que actividad tiene, ni que patologías previas” etc

Introducción

- En el tiempo actual, donde se habla de la IA aplicada a la medicina, donde se consulta ChatGpt, Copilot, donde se trata de implantar la cirugía robótica para las artroplastias etc.

- Y en Castilla y León donde usamos el sistema informático JIMENA y son tan frecuentes los corta y pega.

- HAY QUE SEGUIR INSISTIENDO QUE LA ANAMNESIS Y LA EXPLORACIÓN FÍSICA SON FUNDAMENTALES.
- QUE NO HAY DOS ENFERMOS IGUALES.
- NO SE DEBEN OPERAR NUNCA RADIOGRAFÍAS.

Caso clínico

- Paciente varón de 27 años
- Remitido a consulta externas de unidad de pie y tobillo por deformidad progresiva en pie derecho y dificultad a la deambulación.
- Viene con sus padres.
- Aps:
  - Encefalopatía epiléptica en la infancia.
  - Síndrome de Lennnox Gastault.
  - Retraso cognitivo.
  - Trastorno del especto autista.
  - Portador de estimulador del nervio vago.
  - Escolioisis dorsolumbar a tratamiento con corsé.

Caso clínico

Exploración

- Dificultad para dar más de 5 pasos sin ayuda.
- Marcha en tijera.
- Camina en rotación externa de la pierna derecha, con hiperpronación del pie derecho, apoyando la parte interna del pie derecho.
- No consigue ponerse en el podoscopio.
- El pie es flexible no limitación de la movilidad pasiva en tibio talar ni subastragalina.
- Equinismo bilateral.

- ***Intentamos que el paciente camine un poco solo y se cae de bruces, estrepitosamente.***

Exploración



Caso clínico

24/11/2014 14:11 - REH - [redacted]

Evolución:
Mejoria desde la utilizacion de DAFOs, aunque presenta tendencia a "golpearse los talones"
Exp fisica:
Patron de marcha con valgo de medio y retropie + entrecxruzamiento de piernas
Anteversion de cadera bilateral

Impresión diagnóstica:
ALTERACION DEL PATRON DE MARCHA
RPM
ANTEVERSION DE CADERA BILATERAL

Plan:
Seguir igual
Rev en 6 meses

23/07/2015 13:59 - REH - [redacted]

Evolución:
Se han retirado DAFOs pq segun los padres entorpecian "mucho" el comportamiento motor.
Exp Fisica:
Impte valgo de medio y retropie D
Amiotrofia de triceps sural D
Deficit en la FD de tobillo bialteral durante el proceso de marcha

Impresión diagnóstica:
ALTERACION DEL PATRON DE MARCHA
RPM
ANTEVERSION DE CADERA BILATERAL

Caso clínico

17/11/2015 12:49 - REH [redacted]

Evolución:
Ha empeorado desde el incio en Agosto de tto con nuevo antiepileptico. Aumento de inestabilidad en el patron de marcha.
Exp Fisica:
Impte alteracion dinamica en le control art de ambos tobillos, + llamativo en D
Ha aumentado la compensacion en doble flexion de EESS

Impresión diagnóstica:
Encefalpatía epiléptica de debut en el primer año de vida de etiología no establecida.
Sd de Lennox Gastaut-like.
Portador de estimulador del nervio vago.
Retraso cognitivo secundario.
Trastorno del espectro autista.

Plan:
Adapto DAFO tipo 4 vs Jumpstar en ambos tobillos
Valorar mejoria en patron de compensacion EESS

11/02/2016 14:02 - REH [redacted] **Z**

Evolución:
Mejoria con DAFO tipo Jumpstar bilateral
Exp Fisica:
Ausencia de correlacion en tamaño entre cazoleta y DAFO
Mejoria en la estabilidad del patron de marcha

Impresión diagnóstica:
Encefalpatía epiléptica de debut en el primer año de vida de etiología no establecida.
Sd de Lennox Gastaut-like.
Portador de estimulador del nervio vago.
Retraso cognitivo secundario.
Trastorno del espectro autista.

Plan:
Seguir y readaptar DAFOs Jumpstar
Rev en 6 meses

Rxs abril 2025

- El paciente consigue ponerse en carga en el aparato de rayos.

Rxs de 2022 similares a las primeras de esta exposición.

Rxs caderas y rodillas

Imposible telemetrías

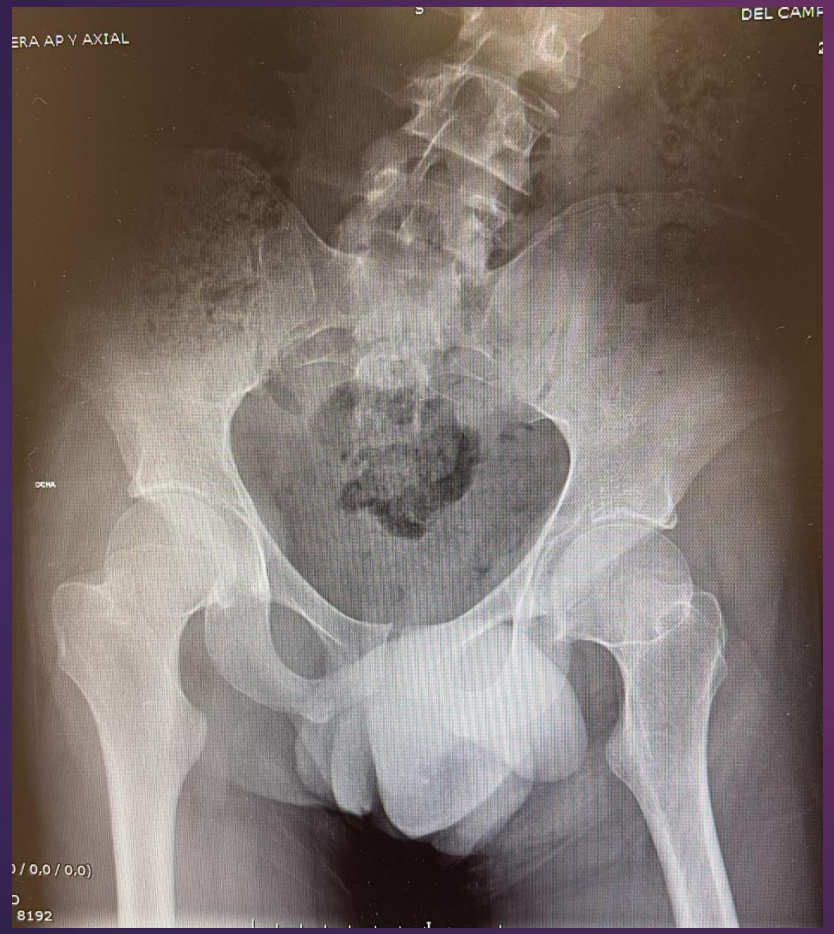

Discusión

- ¿Podemos mejorar a este paciente con alguna cirugía ?.
- La deformidad del pie derecho en valgo y en abducto es severa.
- ***Difícil control de las crisis epilépticas.***
- Difícil que nos siga las indicaciones.
- Intentar otra vez DAFOS según su padres ya no los tolera.

Un buen amigo me recomendó

Osteotomía de Evans.
Alargamiento percutáneo de Aquiles.

MUCHAS GRACIAS