Artritis séptica tras inestabilidad de tobillo

VÍCTOR MANUEL TERUEL GONZÁLEZ.
SºCOT. UNIDAD DE PIE Y TOBILLO.
HOSPITAL UNIVERSITARIO DE BURGOS.

CASO CLÍNICO

- Paciente mujer de 24 años con aps de escoliosis (tto con corsé) y apendicitis (refiere que tuvo muchos problemas con la cicatrización de la herida).

01/12/2021 11:23 - TRA

Evolución:
Refiere entorsis de tobillo derecho el 21-11-21

Dolor en punta de maleolo pero sobre todfo en LLE. Hematoma regional. Nv distal Ok

Refiere esguince previos

RX: Dudosa imagen de arrancamiento punta maleolo, antigua?.

Impresión diagnóstica:
Posible fx punta maleolo peroneo

Plan:
POner yeso completo
Descarga
HBPM
Rev el 29-12-21

CASO CLÍNICO

CASO CLÍNICO

- Tras la retirada del yeso, comienza con molestias difusas en cara externa del tobillo derecho, que se irradian a veces hasta rodilla…
- Se pide RMN.

RNM: Rotura longitudinal del tendón peroneo corto.

Coalición tarsal mixta (ósea y cartilaginosa) escafoides-cuña medial con ligeros signos degenerativos en la sincondrosis.

- Se deriva a Rehabilitación.

CASO CLÍNICO

- Tuvo mejoría parcial con la rehabilitación y con plantillas con cuña lateral pronadora para la tendinopatía de peroneos, pero no puede hacer una vida normal, porque el tobillo derecho le falla y le duele.

- La paciente es vista con fecha **27-05-24** en la unidad de pie y tobillo.

- Se aprecia un pie cavo varo bilateral, que corrige con Coleman, en el tobillo derecho dolor a punta de dedo en la palpación del lpaa, cajón anterior + y talar tilt+.

SEGUNDA RESONANCIA

- "Antiguo arrancamiento óseo de 7 mm en el espesor del ligamento peroneo astragalino anterior que podría condicionar impingement anterolateral.
- Líquido en escasa cuantía en bursa retrocalcánea
- Leve edema de la grasa del seno del tarso".

INTERVENCIÓN QUIRÚRGICA 11-04-25

1er tiempo
Por portales artroscópicos habituales se procede a artroscopia de tobillo derecho observándose laxitud de ligamento peroneoastragalino anterior, peroneoastragalino posterior íntegro. Se elimina sinovitis y se regulariza ligamento.

En un segundo tiempo se realiza incisión sobre cara lateral de peroné, disección por planos hasta exposición de osículo en punta de peroné que se extrae sin incidencias. Posteriormente se realiza procedimiento de Bostrom-Gould y reparación de LPPA con 1 arpón de 2.3mm Iconix suturados a retináculo extensor y refuerzo con puntos sueltos. Se comprueba estabilidad. Lavado articular.

Cierre por planos. Piel con vycril rapid. Férula suropédica.

DIAGNÓSTICO:

INESTABILIDAD LATERAL DE TOBILLO DERECHO

IMPINGEMENT ANTERIOR DE TOBILLO

TRATAMIENTO:

ARTROSCOPIA DE TOBILLO DERECHO
BOSTROM
EXTIRPACIÓN DE OSÍCULO

BOSTROM-GOULD

1) Incisión cutánea retromaleolar externo, Identificación de tendones Peroneos.

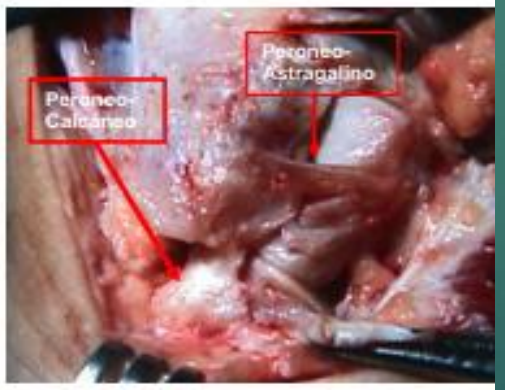

2) Retracción de Tendones Peroneos comprobando la ausencia de Ligamento Peroneo-Astragalino anterior y Peroneo-Calcáneo, en comparación con imagen anatómica.

3) Colocación de Arpón en área de inserción de Peroneo-Astragalino Anterior para suturar a Retináculo de Extensores.

BOSTROM-GOULD

4) Colocación de Arpón en área de inserción de Peroneo-Calcáneo para suturar a Retináculo de Extensores.

5) Completada la reinserción del Retináculo Extensor a cara anterior e inferior de Peroné. Sutura de fascia superficial.

EVOLUCIÓN

07/05/2025 13:32 - TRA - VICTOR MANUEL TERUEL GONZALEZ

Evolución:
Heridas bien
Se retira férula

1 mes y medio con media elástica corta quitársela para dormir

1 mes caminando con las 2 muletas apoyando otro mes 3 ó 3 semanas caminar con la muleta izquierda también apoyando

2 veces al dia 5-10 minuto ejercicios en agua templada y sal y luego en seco y aplicarse hielo 10 minutos

Revisión Dr.Teruel el 26 de junio

Impresión diagnóstica:
Inestabilidad de tobillo derecho e impingement anterior.

EVOLUCIÓN

23/05/2025 15:36 - TRA - VICTOR MANUEL TERUEL GONZALEZ

Evolución:

Paciente operada el 11 de abril de inestabilidad de tobillo, artroscopia de tobillo y procedimiento abierto de Bostrom-Gould

Se ha producido una dehiscencia de sutura de 24 horas de evolución con orifico fistulosos por delante del perone tobillo derecho y con mal olor.

Ha sido curada en su centro de salud

Se toma en condiciones estériles cultivo.

EVOLUCIÓN

- Se procede al ingreso de la paciente.
- Curas locales diarias.
- Se solicita RMN.
- Interconsulta a Medicina Interna / Infecciosas.

EVOLUCIÓN

05/06/2025 14:48 - TRA[redacted]

Evolución:

RM: Colección anfractuosa (absceso), con epicentro subcutáneo, sobre el maléolo lateral, alcanzando superficialmente la piel (correlacionar con hallazgos de exploración si hay solución de continuidad cutánea), en profundidad alcanza la cortical del maleólo lateral, anterior e inferiormente muestra contigüidad con el trayecto fistuloso (con punta de gasa interna) y posterior e inferiormente contacta con el trayecto inframaleolar

2ª INTERVENCIÓN (06-06-2025).

Incisión sobre cicatriz previa,

Hallazgos úlcera de 1,5 cms de ancho 3 cms de largo y 1,5 cms.

Se aprecia tejido infeccioso que afecta a las siguientes estructuras,ligamento peroneo astragalino con el refuerzo de Bostrom Gould, articulación del tobillo, articulación subastragalina y seno del tarso.

Toma de cultivos 8 muestras y se cogen para anatomía patológica muestras del maleolo peroneo y del astrágalo

Desbridamiento exhaustivo, lavado profuso con suero con H2O2 diluida y con betadine diluido + suero limpio.

Friedrich de la herida y se consigue cierre primario con nylon 000.

Cura con cutimed, prontosan, arginato, cierre con pósitos y vendaje compresivo

DIAGNÓSTICO:
DEHISCENCIA TARDIA SUTURA QUIRURGICA TOBILLO DERECHO
Artritis septica tobillo derecho, articulacion subastragalina, seno del tarso y lpaa

TRATAMIENTO:
DESBRIDAMIENTO LAVADO TOMA MUESTRAS

2ª INTERVENCIÓN

EVOLUCIÓN

MICROBIOLOGIA:
- 3/6/25 Exudado herida: Staphylococcus aureusMS
- 3/6/25 Herida:
- 6/6/25 Biopsia osea (x2): E. hormaechei
- 6/6/25 Absceso: E. hormaechei y Finegoldia magna.
- 6/6/25 Biopsia osa x2: F. magna. B.vulgatus.
- 06/6/25: Absceso F. magna. B. vulgatus.
- 6/6/25: prótesis: S. epidermidis OXA-S.

ANTIBIOTERAPIA
P/Z (06/06 - en curso)
DAP 10 (06/06 - en curso)

Afberil y HD estable.

Impresión diagnóstica:
Artritis séptica postquirúrgica de tobillo derecho, articulación subastragalina y seno del tarso.

EVOLUCIÓN

- El 16-06-2025 Medicina Interna/Infecciosas pauta por 6 semanas
- AUGMENTINE 875 uno cada 8 horas.
- LEVOFLOXACINO 500 uno cada 12 horas.

- Controles analíticos de reactantes de fase aguda (PCR y VSG) . **En ningún momento están alterados.**



EVOLUCIÓN

- Curas locales seriadas en la consulta, herida cicatriza sin signos de infección, ni nueva dehiscencia, pero “tarda en cicatrizar”.

SITUACIÓN ACTUAL

- RMN 15-07-2025

Osteopenia periarticular (tobillo, retro y mediopié), con congruencia articular, estando conservados los espacios articulares.

+Tejido de granulación/inflamatorio reactivo que se extiende desde el plano subcutáneo maleolar lateral, alcanzando en profundidad la articulación peroneoastragalina, englobando en su paso el compartimento tendinoso lateral (peroneal) inframaleolar, con sinovitis reactiva. En su seno persiste trayecto fistuloso anfractuoso, desde la piel hasta la vertiente inferior de la articulación peroneoastragalina, con límites anterior (vertiente posterior y lateral de la tuberosidad anterior del calcáneo) y posterior (vertiente anterior e inferior del maléolo peroneal). Sus medidas aproximadas son de 24 x 14 x 6.5 mm (ap x t x l).

Conclusión: Persistencia de cambios inflamatorio-infecciosos, óseos, sinoviales, musculares, fasciales y en plano subcutáneo, según descripción previa.

SITUACIÓN ACTUAL

- Gammagrafía 09-10-2025

CONCLUSION

-Hallazgos gammagráficos en gammagrafía ósea que sugieren Síndrome de Sudeck en extremidad inferior (tobillo y pie) derecha.

-Gammagrafía con leucocitos marcados sin claros focos de infección en tejidos blandos, probable inflamación persistente y proceso infeccioso en resolución. Sin signos de infección ósea.

- Rigidez con déficit de movilidad sobre toda de la eversión, precisa una muleta para caminar, pero no hay clínica de síndrome de Südeck.

SITUACIÓN ACTUAL

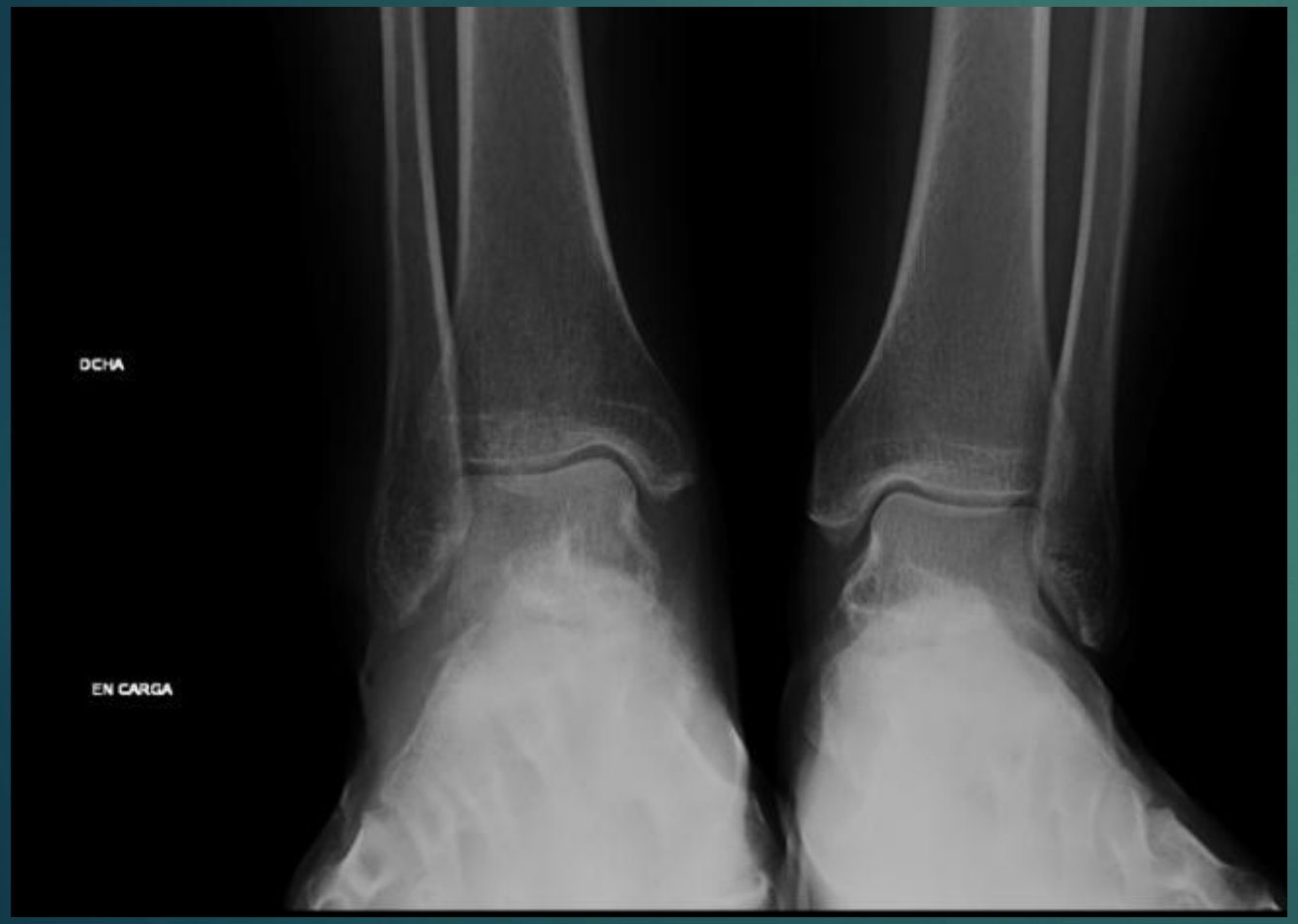

DISCUSIÓN

- 3 años desde que comienza con los síntomas hasta la operación, si es cierto que antes se intentó tratamiento conservador.
- Las pruebas de imagen deben ser siempre un apoyo pero lo que debe mandar es la ananmesis y la exploración clínica.
- En una cirugía limpia infección polimicrobiana 5 gérmenes implicados.

DISCUSIÓN

- Si precisará nueva cirugía.
- ¿Haríamos una ligamentoplastia anatómica?.
- Abierta , distintas técnicas, tejido propio, aloinjerto.
- ¿Se aconseja hacerlo por artroscopia dado el resultado de la cirugía anterior?.

LIGAMENTOPLASTIA ANATÓMICA

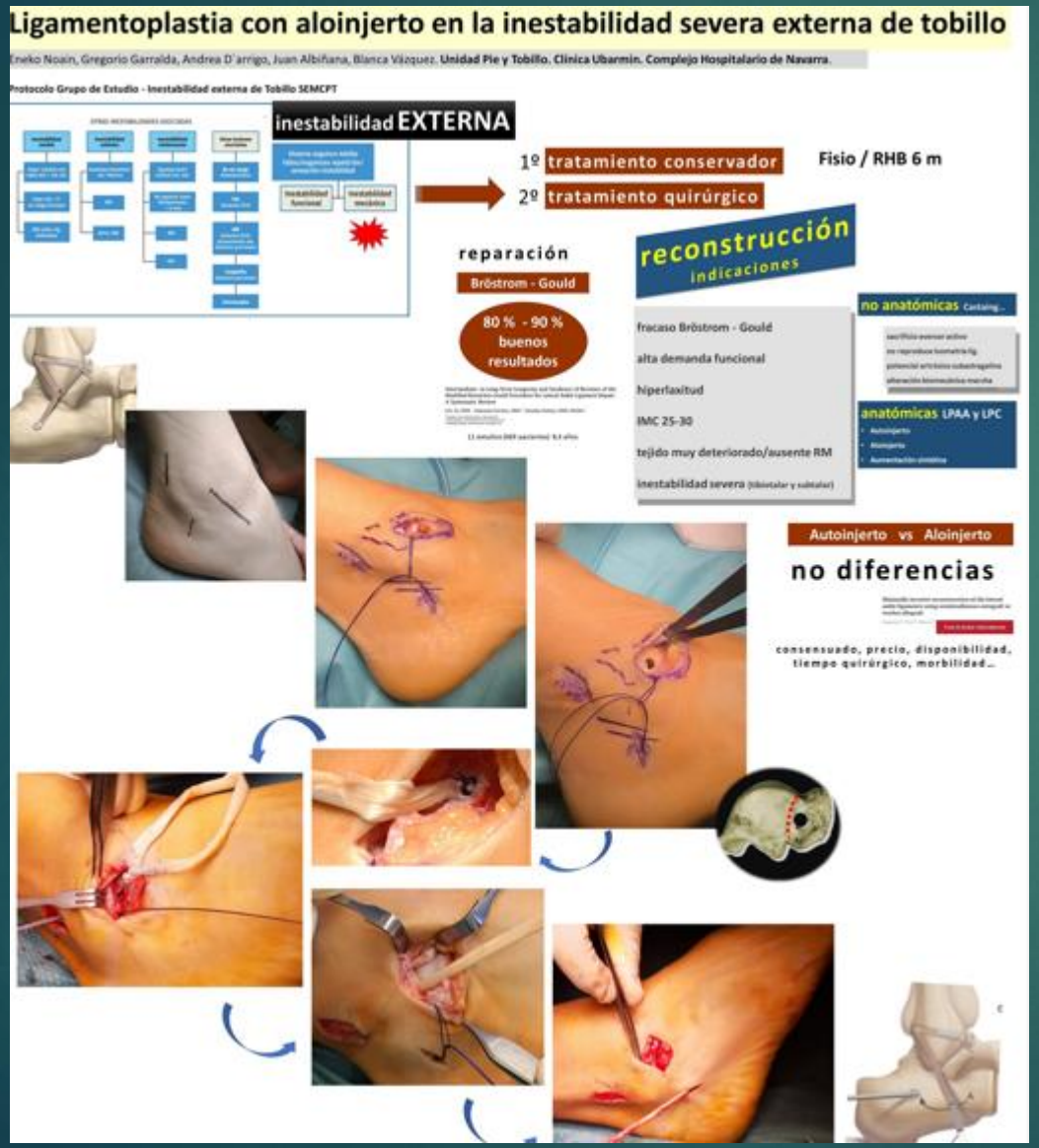

BROSTRÖM-GOULD ARTROSCÓPICO

- Menos agresiva.
- Menor morbilidad.
- Menor tiempo de hospitalización.

Gracias Por

SU ATENCIÓN.

¿Alguna Pregunta?