Complejo Asistencial
Universitario de Burgos

Pie equino neurológico

Cuando el paciente se niega a la artrodesis

Lara Fdez Gutiérrez
Unidad de pie y tobillo
Servicio de Cirugía Ortopédica y Traumatología

Anamnesis

- Paciente 55 años con lesión nervio ciático desde la infancia le transpusieron el tibial posterior a 3 cuña pero no es funcionante.
- ALÉRGICA LÁTEX
- Sin otros antecedentes de interés.

Exploración física

- Flexión dorsal 0/5 en pasivo si llega a 90
- Valgo rígido retropié
- 5/5 peroneo largo eversion y FP M1
- Inversion 0/5
- Flexion plantar 5/5
- HQ en región medial pierna (tibial posterior) c
- HV interfalángico
- Dolor retromaleolar interno
- Dolor subperoneo
- Valgo no reductible puntillas
- Huella plana (normal izq)
- Deambulación: en steppage pie dcho.

Complejo Asistencial Universitario de Burgos

Exploración complementaria

- Pie plano
- Artrosis tibioastragalina I
- Artrosis subastragalina II
- Valgo retropie
- TeleRx EEII eje neutro no dismetria
- EMNG: Neuropatia del ciático dcho axonal incompleta crónica

EN CARGA

¿Qué quiere la paciente?

- Le molesta mucho la deformidad en valgo para calzarse y no tolera por ello el antiequino.
- SE NIEGA a una artrodesis de tobillo.

Opciones de tratamiento

~~Pan[illegible]odesis~~

- Osteotomía varizante
- Artrodesis subastragalina
- Transferencia Peroneo largo
- Transferencia Aquiles

Mis dudas

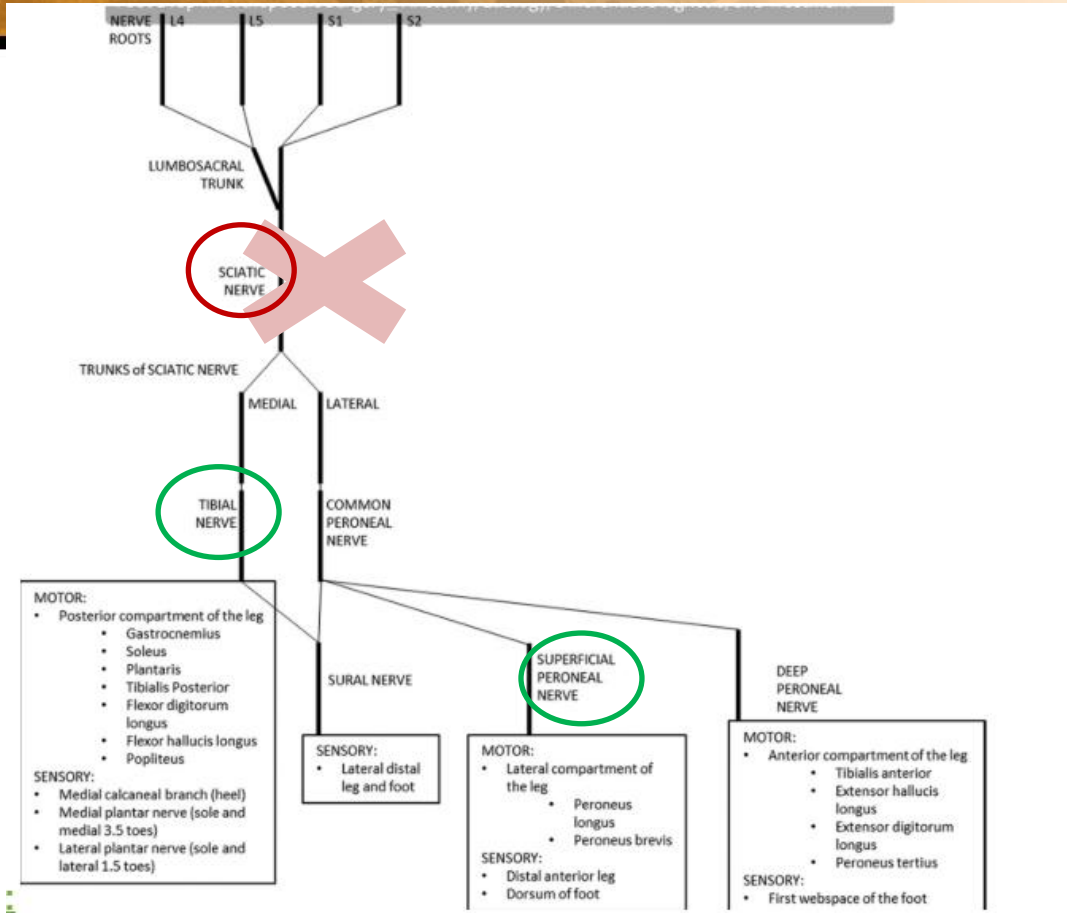

Complejo Asistencial Universitario de Burgos

Reexploramos a la paciente

- Fuerza 4/5 peroneo largo-Bridle modificado a 3º cuña
- Fuerza 5/5 Aquiles-transposicion de 1/3 a 2º cuña

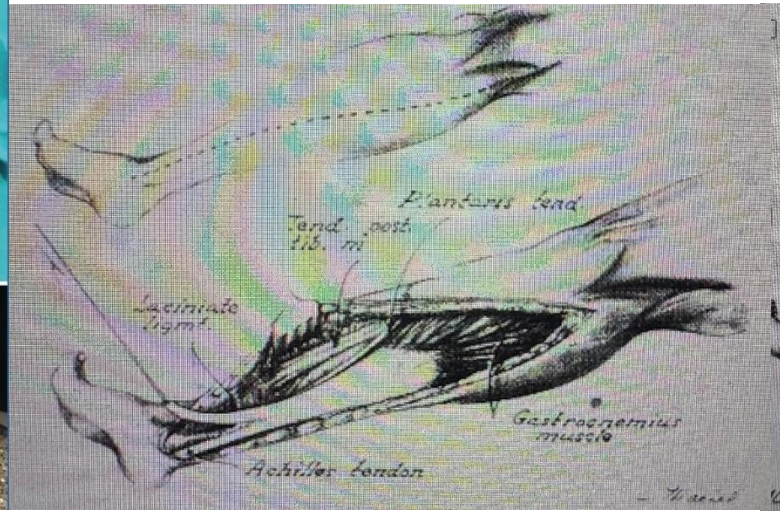

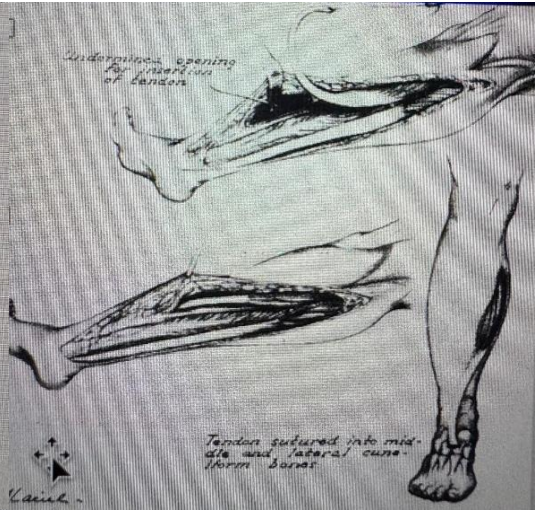

Vuestra experiencia

Complej
Universita