LIII CONGRESO SCLECARTO
LA INFECCIÓN OSTEOARTICULAR
ORGANIZA
23 Y 24 DE MAYO 2025 SALAMANCA

FÍSTULA VESICOCUTÁNEA EN CARA INTERNA DE MUSLO. A PROPÓSITO DE UN CASO.

Martín Hernández, Alba; Hernández Pascual, Carlos; Gil Martín, Samuel; Filippo Bacci Vitola, Giovanni; Bedoya Rozas, Alonso; Tobón Aristizábal, Juan David

COMPLEJO ASISTENCIAL UNIVERSITARIO DE SALAMANCA

INTRODUCCIÓN

La fístula vesicocutánea es una complicación muy infrecuente, originada tras fracturas pélvicas con afectación de la vía urinaria baja y/o procesos urológicos que ocasionen estenosis uretral. La orina puede salir al exterior, o acumularse previamente en zonas declives, ocasionando colecciones y/o abscesos

OBJETIVOS

Presentar un caso clínico sobre la patología descrita, sospecha diagnóstica, así como características y manejo..

PRESENTACIÓN DEL CASO CLÍNICO

Varón de 76 años, con antecedentes de carcinoma prostático (RTU + radioterapia y sondajes por retención) y artritis psoriásica (Metotrexate). Acude a Urgencias por dolor inguinocrural derecho de 2 semanas de evolución sin fiebre. A la exploración física presenta signos flogóticos en región medial de muslo con 2 grandes colecciones, dolorosas a la palpación. La analítica muestra elevación moderada de la PCR + leucocitosis con neutrofilia y la ecografía, informa de posibles abscesos, finalmente confirmados mediante RMN con contraste. Se drena urgentemente en quirófano + toma de muestras y se instaura doble antibioterapia empírica intravenosa (vancomicina + ceftriaxona).

Durante el postoperatorio se objetiva franca mejoría clínica, pero drenaje continuo por la herida de líquido amarillento claro (orina). El cultivo fue positivo para Klebsiella aerogenes, se cambia antibioterapia a Ertapenem, y se suspende Metotrexate. Ante la sospecha, se interconsulta a Urología y se realiza sondaje urinario (disminución llamativa del drenaje). Finalmente, el diagnóstico se confirma al ampliar la RMN a la pelvis, analítica del líquido y uso de colorante urinario (azul de metileno). La clínica se resuelve en 2 semanas, manteniendo el plan. Tras alta por COT, el paciente es derivado a Urología para tratamiento final.

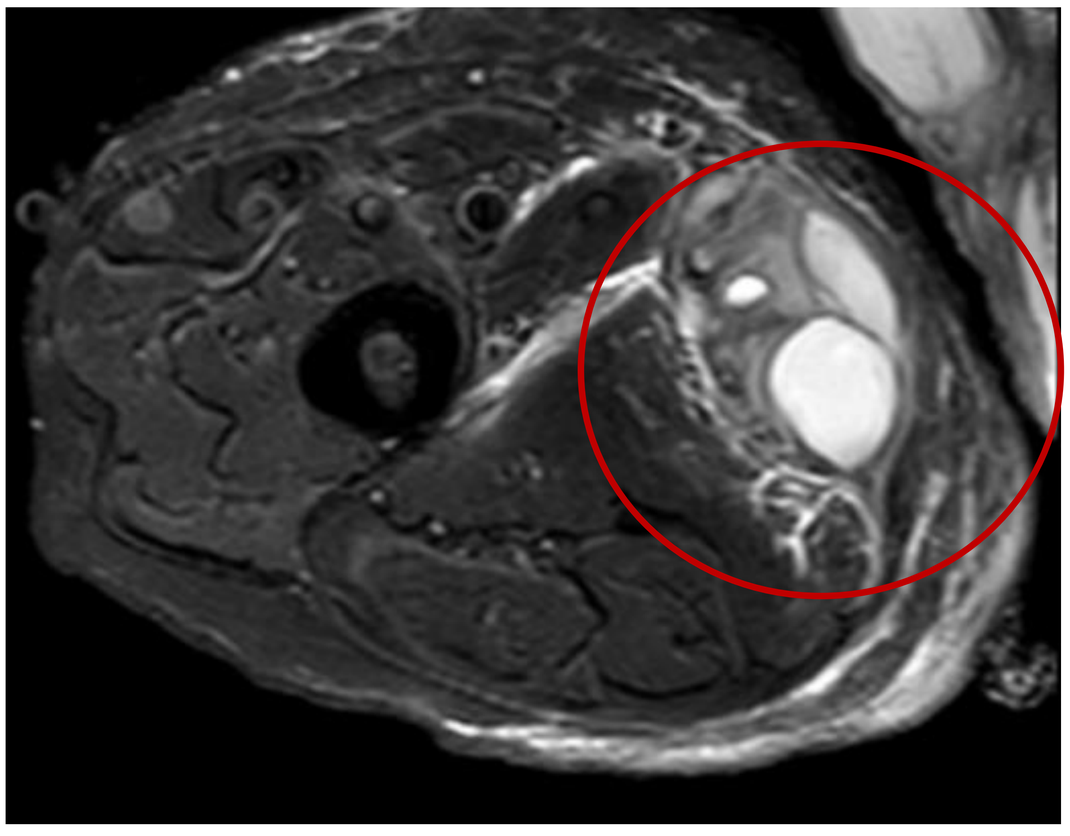

CONCLUSIONES

Las fístulas vesicocutáneas pueden presentarse en pacientes con problemas urológicos recurrentes, con pérdida de calidad de vida asociada. La orina (inicialmente estéril) da lugar a colecciones subcutáneas “frías” que, si se sobreinfectan, producen abscesos. La sospecha, el estudio exhaustivo de los antecedentes y una meticulosa exploración física son necesarios para el diagnóstico. Éste se confirmará con pruebas de imagen, analítica y el uso de colorantes urinarios. El tratamiento inicial será el de la colección/absceso (drenaje +/- antibioterapia), junto con el sondaje vesical; posteriormente se atenderá su causa.

BIBLIOGRAFÍA

Lodhia J, Mremi A, Robert B, Sadiq A, Bright F, Mbwambo OJ, Ngowi BN. An unusual presentation of penetrating bladder injury with vesicocutaneous fistula: a case report. BMC Urol. 2023 May 3;23(1):80. doi: 10.1186/s12894-023-01254-1. PMID: 37138272; PMCID: PMC10158159.