LIII CONGRESO SCLECARTO
LA INFECCIÓN OSTEOARTICULAR
ORGANIZA
23 Y 24 DE MAYO 2025 SALAMANCA

PIOMIOSITIS GIGANTE Y ABSCESOS MÚLTIPLES

Fernández López, Eva María (1), González González, Celia (1), Torreiro Cao, Diego, Sánchez Parada, Alicia, Parrondo Álvarez, Susana, Ruete Gil, Gorka Luis

Hospital El Bierzo.

INTRODUCCIÓN

La **piomiositis fúngica** es una causa rara de infección purulenta del músculo esquelético. Aparece en inmunocomprometidos, normalmente en miembros inferiores. La sospecha clínica y las pruebas de imagen son fundamentales para el diagnóstico y los cultivos son necesarios para establecer la etiología, siendo las distintas especies de **Candida** los gérmenes más habituales.

OBJETIVOS

Poner de manifiesto la importancia de la **sospecha clínica, la exploración física** y una **actuación terapéutica temprana** en una entidad poco frecuente y potencialmente grave.

MATERIAL Y MÉTODOS

Varón de 45 años con aumento progresivo del perímetro del muslo derecho de dos semanas de evolución. Afebril, con dolor y limitación y sin antecedente traumático o infeccioso conocido. Obeso mórbido, hipertenso y diabético, sufrió absceso intracraneal, sin confirmación del agente causal.
Presentaba **empastamiento y fluctuación** del muslo, **leucocitosis y aumento de reactantes** de fase aguda.
En TAC se evidencia colección, con aire en su interior, bajo la fascia lata que afecta a vasto externo e interno y recto femoral.
Se decide drenaje quirúrgico con salida de material purulento; se lava abundantemente y colocación de dos drenajes.
Se localizan **abscesos a nivel del codo y región cervicoocipital derechos**.
Se inicia antibioterapia empírica (linezolid y meropenem). Durante ingreso, nuevo **absceso** a nivel **epigástrico** que drena espontáneamente. **Cultivo positivo para C.albicans**. Se cambia tratamiento a anidulfungina.

Tras mejoría clínica se evidencia persistencia de colección, de la que se aspira material de aspecto seropurulento. Ante la mejoría clínica, y con hemocultivos negativos, se cambia tratamiento a fluconazol oral y es alta hospitalaria para seguimientoo.

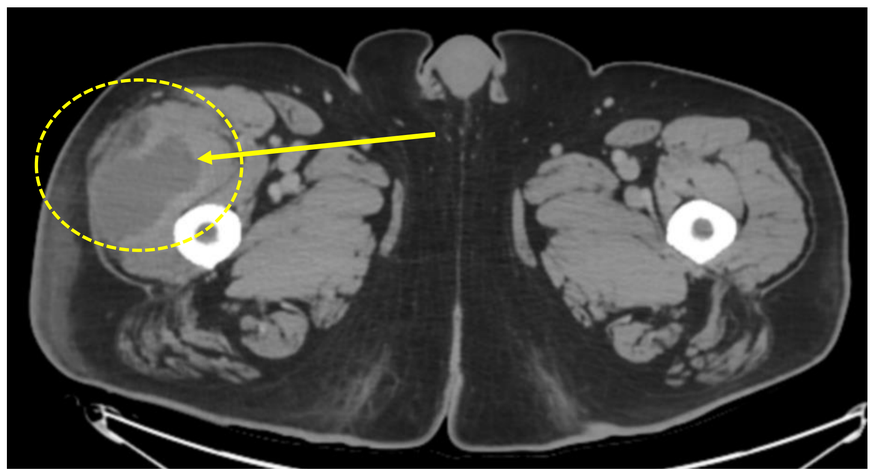

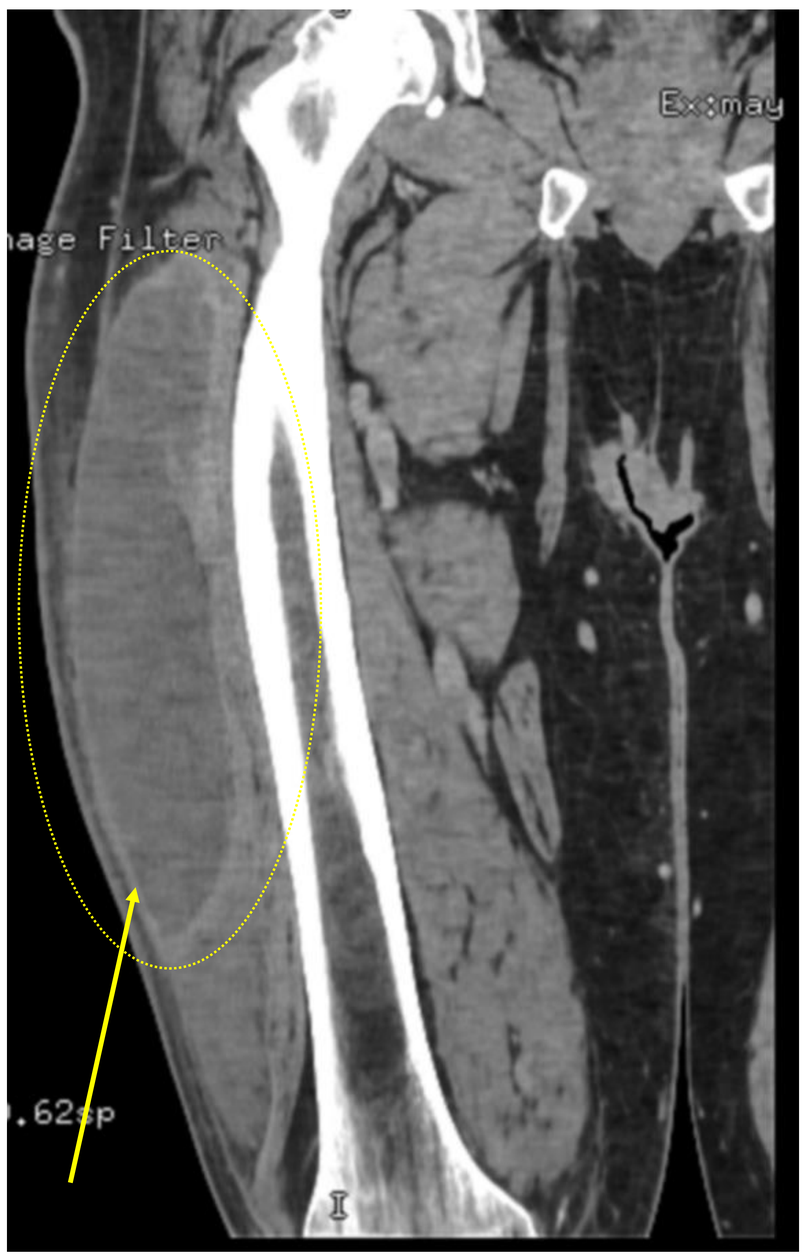

CONCLUSIONES

- En presencia de abscesos, se deben tener en cuenta la presencia de **factores de riesgo** de **inmunodepresión**, de cara a sospechar una potencial **etiología fúngica**.
- La localización más frecuente de piomiositis por Candida son los **miembros inferiores**, aunque se recomienda exploración completa en busca de otros abscesos.
- La gravedad de estos cuadros justifica una **mayor investigación** sobre los potenciales gérmenes patógenos implicados.