OSTEOCONDROMA EN ARTICULACIÓN TIBIOPERONEA DISTAL: A PROPÓSITO DE UN CASO

Diez del Corral Revilla, María de los Ángeles[1] ; Valle López, Sergio[1]; Espinel Riol, Alberto [1]; Almena Rodríguez, Pablo [1]; Bartual Benítez, Inmaculada [1]; Álvarez García, Verónica[1]

(1)Hospital Universitario Río Hortega de Valladolid

INTRODUCCIÓN

Los osteocondromas son los tumores óseos benignos más frecuentes. Sin embargo, su presentación en la tibia distal es poco habitual en las formas solitarias. Sospechamos malignización en casos con un casquete cartilaginoso mayor de 2 cm, crecimiento de la lesión tras la maduración esquelética o la aparición de dolor. Presentamos el caso de un paciente con un osteocondroma de gran tamaño y localización atípica, donde se valoró la posibilidad de malignización y diferentes estrategias de tratamiento.

OBJETIVOS

Describir un caso de osteocondroma tibial de gran tamaño, analizar los criterios de sospecha de malignización y evaluar opciones terapéuticas y su impacto funcional.

MATERIAL Y MÉTODO

Varón de 50 años sin antecedentes de interés, consulta por una tumoración en la cara externa del tobillo izquierdo presente desde la infancia, pero con crecimiento reciente en los últimos meses. No refiere dolor ni limitación funcional. A la exploración presenta masa dura en la cara lateral del tobillo, adherida a planos profundos, sin signos inflamatorios ni afectación neurovascular.

Radiografía, TAC y RMN: excrecencia ósea sesil de 7 x 8 x 6 cm en metáfisis tibial anterolateral, rodeando el peroné. Compatible con osteocondroma, sin descartar condrosarcoma de bajo grado en zonas con mayor grosor cartilaginoso.

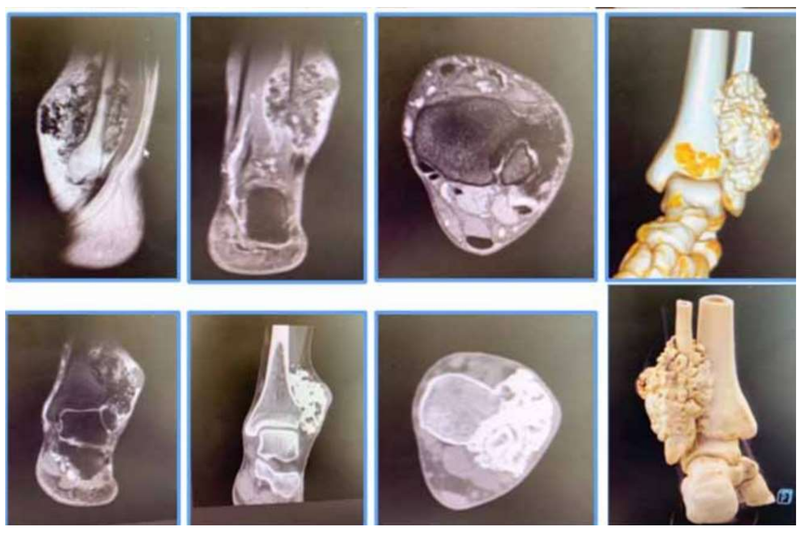

RESULTADOS Y CONCLUSIONES

Se plantea tratamiento quirúrgico, recomendando la resección en bloque del tumor con artrodesis del tobillo (por tamaño y posible degeneración maligna), pero el paciente rechaza la artrodesis y opta por una resección limitada con margen intralesional. Se realiza la cirugía con abordaje lateral y resección completa de la cofia cartilaginosa.

Postoperatorio sin complicaciones. Anatomía patológica confirma osteocondroma sin signos de malignidad. A un año de seguimiento, el paciente permanece asintomático, sin recidivas ni signos de artrosis.

El osteocondroma en tibia distal es infrecuente y plantea dilemas terapéuticos. El principal tratamiento de un osteocondroma asintomático es observación, pero ante sospecha de malignización la cirugía es ineludible. Lo más indicado sería resección en bloque para evitar recidivas pero es una decisión difícil de tomar en pacientes activos cuando hay que sacrificar la articulación del tobillo. En este caso, la resección incompleta permitió conservar la articulación sin evidencia de recidiva ni degeneración articular tras un año de seguimiento.