CASO CLÍNICO Nº 30 (SCLECARTO, 2011)

AUTOR

Comité editorial de www.sclecarto.org

CASO CLINICO

Paciente mujer de 42 años de edad que consulta por tumoración molesta en la cara externa de su rodilla izquierda, sin antecedente traumático. A la exploración física se observaba una discreta prominencia a nivel de la cabeza del peroné. A la palpación parecía adivinarse una tumoración profunda de partes blandas, elástica y no dolorosa, adherida a los planos profundos de la pierna. La movilidad de la rodilla era normal, así como la exploración neurovascular periférica. El resto de la exploración ortopédica fue igualmente normal.

Figura 1

El estudio radiográfico simple no evidenció alteraciones de interés. En la RM, por el contrario, se puso de manifiesto una tumoración que en secuencias ponderadas en T1 y T2, tanto en planos coronales (Figuras 2 y 3) como axiales (Figuras 4 y 5), parecía tener un contenido líguido.

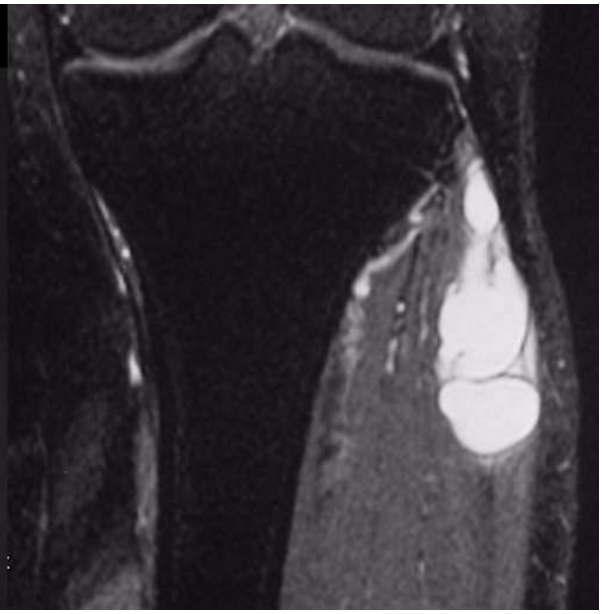

Figura 2 Figura 3

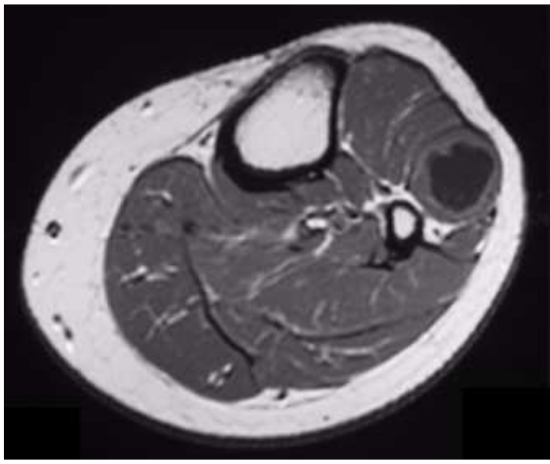

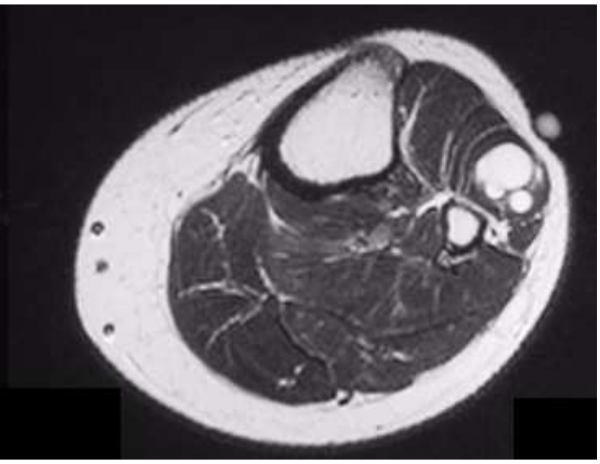

Figura 4 Figura 5

DIAGNÓSTICO

Quiste sinovial tibio-peroneal de rodilla izquierda.

TRATAMIENTO Y RESULTADO

Se indicó la extirpación del quiste. Se abordó por vía longitudinal ántero-externa, con cuidado de no dañar el nervio ciático poplíteo externo, y se resecó de forma marginal, con ligadura de su pedículo (Figuras 6-9).

Figura 6 Figura 7 Figura 8 Figura 9

El patólogo confirmó el diagnóstico de quiste sinovial (Figura 10). No hubo complicaciones postoperatorias y la paciente reanudó pronto la vida normal. No hubo recidivas de la tumoración.

Figura 10

DISCUSIÓN

El diagnóstico diferencial de una tumoración de partes blandas en la rodilla es muy amplio, como repetidamente estamos viendo. Sin ánimo de insistir en ellos, el caso actual es otro quiste sinovial, de causa desconocida, en esta ocasión dependiente de la articulación tibioperonea proximal.

Como ya sabemos, un quiste sinovial es una colección líquida yuxtaarticular en el interior de una cavidad tapizada por células sinoviales. El líquido sinovial podría extenderse en cualquier dirección, manteniendo o no la comunicación con la cavidad articular. En este caso, por estar afectada la articulación tibioperoneal y ésta comunicarse en el 10% de los adultos con la de la rodilla, el líquido podría fluir entre ambas.

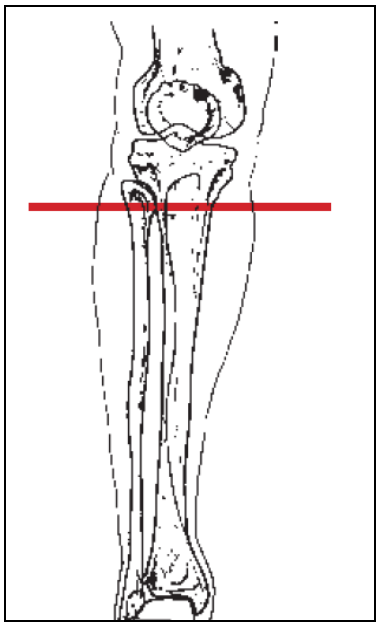

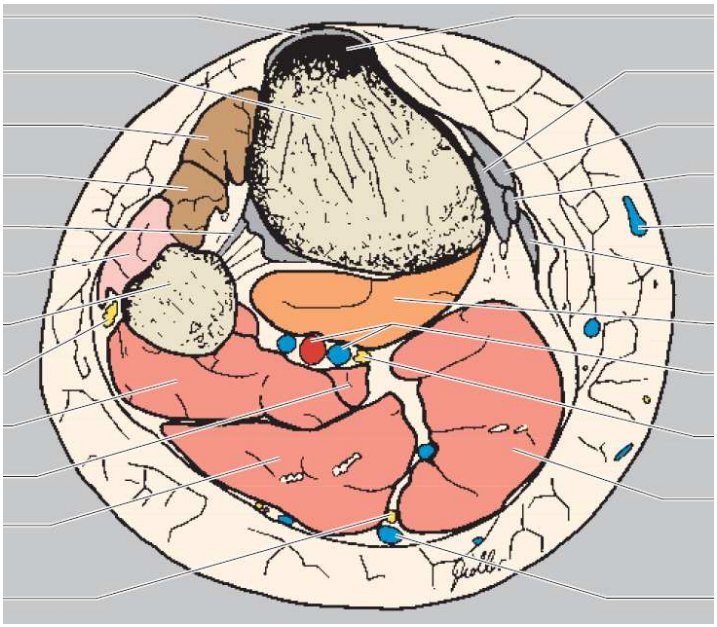

Detalles anatómicos recordando la articulación tibio-peronea proximal.

Los quistes sinoviales de la articulación tibioperonea son infrecuentes, con una prevalencia de 0.09% al 0.76%. Pueden asociarse con dolor y caída del pie por compresión del nervio peroneo común, y el tratamiento dependería de la sintomatología. Éste consistiría en la extirpación simple cerrando su comunicación con la cavidad de origen, permitiendo la confirmación diagnóstica.

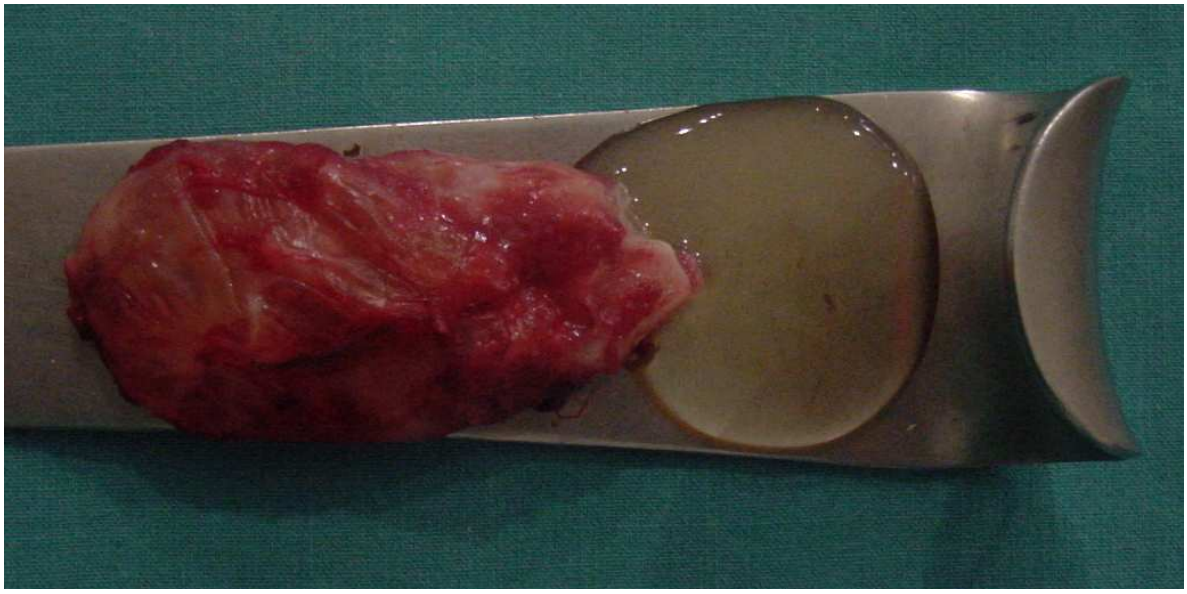

BIBLIOGRAFÍA

Hersekli MA, Akpinar S, Demirors H, Ozkoc G, Ozalay M, Cesur N, Uysal M, Tandogan RN. Synovial cysts of the proximal tibiofibular joint causing peroneal nerve palsy: report of three cases and review of the literature. Arch Orthop Trauma Surg 2004;124:711–4.

Ilahi OA, Younas SA, Labbe MR, Edson SB. Prevalence of ganglion cysts originating from proximal tibiofibular joint: a magnetic resonance imaging study. Arthroscopy 2003;19:150–3.

McCarthy CL, McNally EG. The MRI appearance of cystic lesions around the knee. Skeletal Radiol 2004;33:187–209.