CASO CLÍNICO Nº 15 (SCLECARTO, 2011)

AUTOR

Comité editorial de www.sclecarto.org

CASO CLINICO

Paciente mujer de 76 años de edad que ingresa desde el Servicio de Urgencias del Hospital como consecuencia de una caída, con dolor e impotencia funcional en su hombro izquierdo. A la exploración física se observa tumefacción y equímosis en el brazo (Figura 1), con palidez y frialdad de los dedos de la mano, con ausencia de pulso radial. La radiografía ántero-posterior del hombro y una arteriografía se muestran en las figuras 2 y 3.

Figura 1

Figura 2

Figura 3

DIAGNÓSTICO

FRACTURA DEL EXTREMO PROXIMAL DEL HÚMERO CON ROTURA DE LA ARTERIA AXILAR

TRATAMIENTO Y RESULTADO

Con carácter urgente se procedió a la exploración quirúrgica de la fractura y del paquete neuro-vascular axilar, con fijación de la fractura con una placa atornillada y reparación de la arteria seccionada por el Servicio de Cirugía Vascular.

La paciente evolucionó satisfactoriamente, si bien con rigidez significativa del hombro.

DISCUSIÓN

El caso que presentamos sirve para recordar la posibilidad de lesión vascular o nerviosa en cualquier fractura, no siendo ésta ni su tratamiento el motivo de esta discusión. La causa de la lesión neurovascular sería el mismo traumatismo que la provocó, como habría sido en nuestro caso, o los fragmentos de la fractura desplazados. Otras veces son lesiones iatrogénicas debidas a manipulaciones intempestivas.

FRACTURA	VASOS amenazados	NERVIOS amenazados	Sintomatología distal específica (motora y sensitiva)
Vertebral		Médula espinal Raíces espinales	Síndromes completos: sección medular A nivel lesional: síndrome de astas anteriores y posteriores. Infralesional: ninguna función (shock medular) Síndromes incompletos Medular central (cuadriplejia con escape sacro) Medular anterior (sólo hay sensibilidad profunda en EEII) Medular posterior (sin sensibilidad profunda) Brown-Sequard (síndrome de astas anteriores y posteriores en lado lesional, y síndrome piramidal y cordones posteriores infralesional) Radicular (según dermatomas)
Clavícula	Subclavios	Plexo braquial (tronco medial: C7)	Menor flexión muñeca Menor extensión dedos Trastornos sensibilidad 3er dedo
Húmero proximal	Axilares y ramas	Axilar	Menor abducción hombro Menor rotación externa hombro Trastornos sensibilidad cara lateral brazo
Diáfisis húmero		Radial	Menor extensión muñeca y dedos Trastornos sensibilidad en cara externa y posterior de antebrazo y mano, y en cara posterior de 1er, 2º y mitad externa de 3er dedo
Supracondílea codo	Humerales	Radial	
		Mediano	Oposición pulgar, flexión IFP Trastornos sensibilidad en mitad externa de palma de mano, en cara ventral de 1er, 2º y 3er dedo, y mitad externa del 4º.
		Cubital	Menor aducción y abducción de los dedos Trastornos sensibilidad en mitad interna mano, en cara dorsal de 4º y 5º dedos y mitad interna de 3º
		Interóseo anterior	Menor flexión dedos
Antebrazo (Monteggia)		Radial Interóseo posterior	
Pelvis	Iliacos Arteria glútea Plexos perivesicales	Raíces S1, S2 y S3 N. ciático	
Cotilo		Nervio ciático (nCPE)	Menor flexión, extensión, eversión e inversión pie Trastorno sensibilidad planta y dorso pie
		Plexo lumbosacro	
Luxación cadera		Nervio femoral	Menor extensión rodilla Trastornos sensibilidad cara anterior muslo
		Nervio obturador	Menor aproximación muslo Trastornos sensibilidad cara anterior muslo
		Nervio ciático (nCPE)	
Fémur distal	Poplíteos	Nervio ciático poplíteo externo	Menor dorsiflexión del pie Menor eversión e inversión del pie Trastorno sensibilidad dorso del pie
Luxación rodilla			
Mesetas tibiales			
Lisfranc	Pedios		

Las lesiones vasculares que pueden asociarse a una fractura son secciones, compresiones o contusiones. Los espasmos son raros. A veces se trata de un desgarro de la íntima que obtura la entrada a vasos colaterales o que promueve la formación de un trombo. El diagnóstico clínico suele ser bastante evidente: puede desarrollarse un shock hipovolémico por la pérdida sanguínea; una isquemia, más o menos severa en función del vaso lesionado; y una hemorragia, externa en fracturas abiertas. El shock hipovolémico podría provocar el fallecimiento del paciente, mientras que la isquemia arterial mantenida podría provocar una gangrena o un síndrome compartimental y la posterior contractura isquémica de Volkmann. En relación con el caso que nos ocupa, las siguientes figuras ilustran las relaciones anatómicas de las estructuras vásculo-nerviosas con las óseas en la cintura escapular.

FRACTURA	VASOS amenazados	NERVIOS amenazados	Sintomatología distal específica (motora y sensitiva)
Húmero proximal	Axilares y ramas	Axilar	Menor abducción hombro Menor rotación externa hombro Trastornos sensibilidad cara lateral brazo

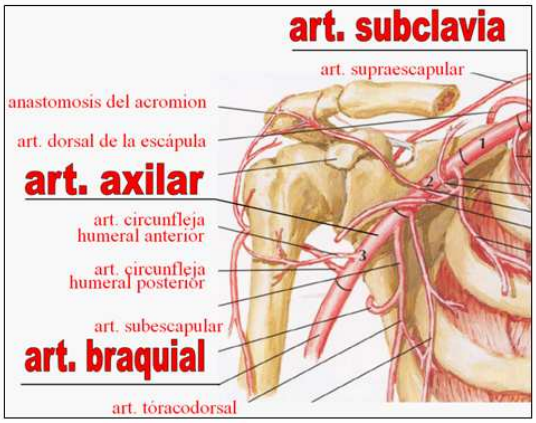

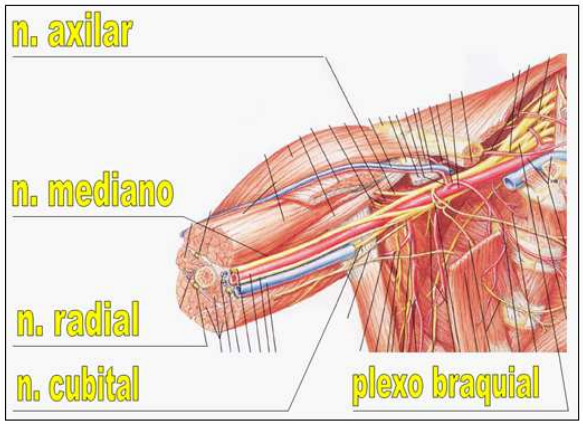

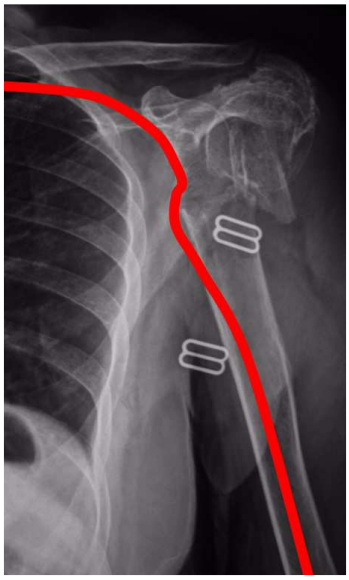

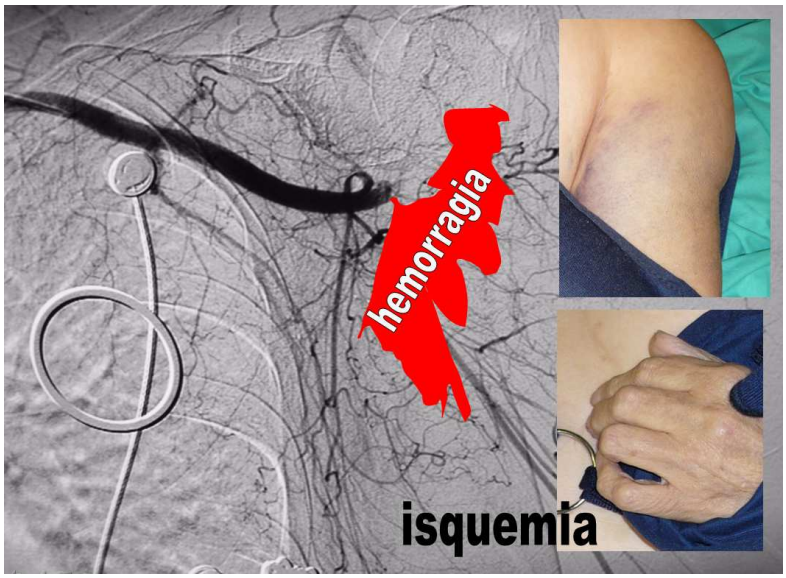

Con respecto al tratamiento, si bien una arteriografía parece lógico que lo preceda cuando se sospeche la lesión vascular, en casos francos y circunstancias particulares puede ser una prueba complementaria que podría obviarse en beneficio de una reparación vascular quirúrgica más rápida.

BIBLIOGRAFÍA

Curto JM, Ramos L. *Clínica*. En “Capítulo 18. Lesiones óseas: fracturas. Manual de Cirugía Ortopédica y Traumatología. Tomo 1” (Forriol F, coordinador; Marco F, Vaquero J, revisores). Editorial Médica Panamericana, S.A.. Madrid, 2.010: 109-111. ISBN Tomo 1: 978-84-9835-185-9. ISBN Obra completa: 978-84-9835-325-9.