REVISTA

sclecarto

SOCIEDAD CASTELLANO LEONESA CÁNTABRA RIOJANA DE COT

Año 3. Número 3. Junio de 2021

SCLECARTO

STIMULAN®

PODER PARA TRANSFORMAR LOS RESULTADOS

El complemento perfecto para el transporte de antibióticos



- ✓ La única matriz de calcio aprobada para su uso en huesos y tejidos blandos
- ✓ Aprobado para mezcla con vancomicina, gentamicina y tobramicina
- ✓ Se puede aplicar directamente en presencia o ausencia de infección

CE 0123

Biocomposites®

MBA® SURGICAL EMPOWERMENT

www.mba.eu

Editorial

Queridos compañeros y compañeras de la SLECARTO:

Lo primero desearos que os encontréis bien de salud y que hayáis pasado por este infierno de pandemia sin alteraciones sustanciales en vuestras vidas ni en las de vuestros familiares. Hago extensible este deseo de bienestar a nuestros enfermos, de los que tan cercanos nos sentimos, a los que nos entregamos con tanto cariño y de los que este año hemos estado un poco más distanciados debido a la referida pandemia, les pido consideración y entendimiento.

En segundo lugar, quiero agradecer el mecenazgo de MBA, que sin haber pedido nada a cambio, y os lo puedo asegurar porque yo estuve en las negociaciones del nacimiento de esta revista SCLECARTO, pone en nuestras manos una herramienta de comunicación en la que podemos expresar libremente nuestras ideas y opiniones profesionales. A lo que hay que sumar que lo está manteniendo en tiempos tan difíciles para la industria como estos dos años.

La maravillosa profesión que ejercemos las mujeres y los hombres de la Traumatología es una rama de la Cirugía con una idiosincrasia tan particular que es muy difícil no distinguir en un hospital a un Traumatólogo de otros especialistas, pues su jovialidad, su sonrisa, su positividad y hasta su forma con la que lleva el pijama verde con gotas de yeso nos hacen diferentes. No obstante, escribir nos cuesta, somos más bien de tradición ORAL o como mucho de comunicaciones en congresos. Por eso es difícil conseguir que "cuaje" entre nosotros una revista.

A pesar de lo antedicho, ya vamos con el tercer número de la revista SCLECARTO que sirve sobre todo para que nuestros residentes, conveniente dirigidos, tomen contacto con la escritura y se den cuenta de "no solo de pan vive el hombre" y que a veces hay que ponerse las pilas, apretarse el cinturón y trabajar en el farragoso mundo de Cervantes. Plasmar ideas, corregirlas, volver a corregir, podarlas nuevamente y, aun así, pensar cuando lo lees que podías haberlo hecho mucho mejor. Esa sensación interna de imperfección al leer lo escrito, es la que nos ha hecho pausar, reflexionar e intentar mejorar cada día. Los compañeros que se han tomado el trabajo de escribir los artículos de este número de la revista lo han sufrido y agradezco su sacrificio.

Por ello, la intención con la que nació esta revista es la libertad de ideas y experiencias profesionales. Sus trabajos deben cumplir unas normas editoriales básicas, que no "encorseten" a los que van a publicar y que no tengan que pasar por incomodos referees (correctores) que a veces hacen dirigismo y limitan la libre expresión de los conceptos. Parece que así se va cumpliendo... ¡larga vida al Cesar!

Este año Dm. vamos a poder disfrutar de NUESTRO CONGRESO ANUAL en Santander de una manera casi habitual, es encomiable como los compañeros de todos los hospitales santanderinos se han volcado en su realización y me han comentado que es el PRIMER CONGRESO PRESENCIAL post-Covid que se va a celebrar en la ciudad, por lo que las autoridades están también especialmente implicadas. Mi más cordial enhorabuena y agradecimiento por su trabajo y entusiasmo.

Agradezco de manera muy especial a Miguel Otero Gómez, compañero de Avila, sin cuya diestra colaboración y experiencia todo iría más deficitario en la SCLECARTO. También es encomiable la labor de nuestra secretaría técnica BSJ, gracias.

Solamente me queda deciros una cosa: ¡OS ESPERAMOS EN EL CONGRESO DE SANTANDER! ¡NO PODEMOS DEFRAUDAR A NUESTROS COMPAÑEROS, QUE TANTO ESFUERZO HAN HECHO!

Dr. Miguel Ángel Martín Ferrero

Presidente

REVISTA
sclecarto
SOCIEDAD CASTELLANO LEONESA CÁNTABRA RIOJANA DE COT

Año 2. Número 2. Septiembre de 2020

Presidente:
Dr. Miguel Ángel Martín Ferrero

Vicepresidente:
Dra. María Isabel Pérez Núñez
Dr. Ángel Álvarez Romera

Secretario:
Dr. Miguel Otero Gómez

Director Editorial:
Dr. Miguel Ángel Martín Ferrero

Vocal de Formación:
Dr. José Mª Trigueros Larrea

Vocal Ortogeriatría:
Dra. Mª Carmen Cervera Díaz

Colaboradores:
Dr. Javier Alarcón García
Jefe de Servicio Hospital Nuestra Sra. De Sonsoles de Ávila

Dr. Ángel Álvarez Romera
Jefe de Servicio Hospital Santos Reyes de Aranda de Duero

Dr. Juan Blanco Blanco
Jefe de Servicio Hospital Universitario de Salamanca

Dra. Begoña Busta Vallina
Jefa de Servicio Hospital Marques de Valdecilla de Santander

Dr. Eduardo Díez Pérez
Jefe de Servicio Hospital Comarcal Sierrallana de Torrelavega

Dr. Manuel García Alonso
Jefe de Servicio Hospital Río Ortega de Valladolid

Dr. Manuel Jesús López-Moya Gómez
Jefe de Servicio Hospital Universitario de Burgos

Dra. Virginia Marco Poza
Jefa de Servicio Complejo Hospitalario de Soria

Dr. Miguel Ángel Martín Ferrero
Jefe de Servicio Hospital Clínico Universitario de Valladolid

Dr. Jorge Martínez-Iñíguez Blasco
Jefe de Servicio Hospital San Pedro de Logroño

Dr. Mariano Pérez Santamaría
Jefe de Servicio Hospital Comarcal de Laredo

Dr. Alberto Rodrigo Verguiza
Jefe de Servicio Hospital Universitario de Segovia

Dr. Miguel Ángel Ruano Martín
Jefe de Servicio Hospital Virgen de la Concha de Zamora

Dr. Raúl Sainz Septien
Jefe de Servicio Hospital Santiago Aposto de Miranda de Ebro

Dr. Rafael Sánchez Nebreda
Jefe de Servicio Hospital Río Carrión de Palencia

Dr. José Ángel Sanz Martín
Jefe de Servicio Hospital de Medina del Campo

Dra. Teresa Vidao Monteagudo
Jefa de Servicio Hospital Comarcal de Calahorra

Dr. Manuel Fernández González
Complejo Hospitalario de León

Dr. Luis García Paíno
Hospital El Bierzo

ISSN: 2659-8450
Depósito Legal: AS2039-2019

Dirección Editorial:
Hospital Clínico Universitario de Valladolid
Av. Ramón y Cajal, 3,
47003 Valladolid
Planta Quinta- Ala Este
Tel.: 983 42 00 00
Ext.: 86276

FSC
www.fsc.org
MIXTO
Papel procedente de fuentes responsables
FSC® C120025

Esta publicación no puede ser reproducida total o parcialmente por ningún medio sin la autorización expresa por escrito de los editores.

Instrucciones para los autores

SCLECARTO, revista oficial de la Sociedad Castellano Leonesa Cántabra Riojana de COT, publica artículos científicos relacionados con el estudio del aparato locomotor y su patología. Se incluyen trabajos originales, revisiones o actualizaciones de un tema, casos clínicos y opiniones personales en la sección de "Cartas al Director". Asimismo, pueden publicarse noticias relacionadas con la Sociedad y que se consideren de interés para sus miembros. Como normativa general, nuestra publicación se atendrá a las instrucciones internacionales para las revistas biomédicas, conocidas como "estilo Vancouver".

Requisitos

Los trabajos deberán enviarse en soporte electrónico por correo electrónico. El archivo de texto en formato Word, las tablas y gráficos en formato Excel y las imágenes en formato jpg, todos ellos en archivos independientes del texto.

Como norma general

- El trabajo se ordenará como sigue: página del título, resumen, summary, introducción, métodos, resultados, discusión, agradecimientos, bibliografía, tablas, pies de figura y figuras, siendo numeradas las páginas consecutivamente, empezando por la del título.
- Las abreviaciones deben ser evitadas, exceptuando las unidades de medida. Evite el uso de abreviaciones en el título y en el sumario. El nombre completo al que sustituye la abreviación debe preceder al empleo de ésta, a menos que sea una unidad de medida estándar. Las unidades de medida se expresarán preferentemente en Unidades del Sistema Internacional (Unidades SI). Las unidades químicas, físicas, biológicas y clínicas deberán ser siempre definidas estrictamente.

Páginas del título

- Título completo (conciso e informativo), los nombres de los autores (inicial del nombre y apellido completo), el nombre y la localización del departamento o institución donde se realizó el trabajo. Y el reconocimiento de cualquier beca o soporte financiero. Se admitirán un máximo de 7 autores.
- Correspondencia: Incluir el nombre completo, e-mail si se dispone, y la dirección postal completa de primer autor.

Resumen

- No superará las 150 palabras indicando el propósito de estudio o investigación, lo esencial del material, y de los métodos, hallazgos principales y conclusiones de más relieve.

Summary

- Es una traducción correcta del resumen al inglés. Se escribirá en hoja aparte donde también figure el título del trabajo en inglés.

Introducción

- Deben mencionarse claramente los objetivos del trabajo, se enfocará brevemente el tema evitando recuerdos históricos.

Métodos

- Se describirán en detalle para que puedan ser evaluados y repetidos por otros investigadores.
- Las normas éticas seguidas por los investigadores tanto en estudios en humanos como en animales se describirán brevemente. Los estudios en humanos deben contar con la aprobación expresa del comité local de ética y de ensayos clínicos, y así debe figurar en el manuscrito. Si se trata de una metodología original, se explicarán las razones que han conducido a su empleo y se describirán sus posibles limitaciones.
- Exponer los métodos estadísticos empleados. Los estudios contarán con los correspondientes experimentos o grupos control; en caso contrario se explicarán las medidas utilizadas para evitar los sesgos y se comentará su posible efecto sobre las conclusiones del estudio.

Resultados

- Los resultados deber ser concisos y claros, e incluirán el mínimo necesario de tablas y figuras. Se presentarán de modo que no exista duplicación y repetición de datos en el texto y en las figuras y tablas.

Discusión

- Se destacarán los aspectos nuevos e importantes del trabajo, comentará los hallazgos propios con relación con los de otros trabajos previos, así como las diferencias entre los resultados propios y los de otros autores. Las hipótesis y las frases especulativas quedarán claramente identificadas. La discusión no contendrá resultados nuevos y tampoco será mera repetición de los resultados.

Bibliografía

- Las citas bibliográficas se identificarán en el texto mediante números arábigos entre paréntesis.
- Se escribirán a doble espacio y se numerarán consecutivamente en el orden de aparición en el texto.

- Las comunicaciones personales y los datos no publicados no deben aparecer en la bibliografía (se pueden citar entre paréntesis en el texto).
- Las abreviaciones de las revistas se ajustarán a las que utiliza el Index Medicus de la National Library of Medicine.

1. Artículo en revista estándar: Apellido e inicial de cada autor (si son más de seis, relacionar los seis primeros, seguido de "et al."); título original del artículo; abreviatura del nombre de la revista; año de publicación; volumen; primera y última página del trabajo. Seitz WH: Complications and problems in the management of distal radius fractures. Hand Clin 1994;10:117-23.
2. Autor corporativo: Hip fracture. A multicenter study. Collaborative Osteoporosis Grup. Clin Orthop Relat Res. 2000;400:500-6.
3. No aparece autor: Alcohol drinking and cancer of the lung (editorial). BMJ 1985; 284:730.
4. Volumen con suplemento: López F, Pérez G. Estudio epidemiológico sobre fractura de cadera. Rev Esp Cir Osteoart 1988:20 supl 5:75-8.
5. Identificación del tipo de artículo: López E, Pérez JM. DDAVP and open heart surgery (letter). Anaesthesia 1989; 44:363-4. Furhman SA, Joiner KA. Binding of the third component of complement C3 by toxoplasma gon- dii (abstract). Clin Res 1987; 35:475A.
6. Número sin volumen: Rodríguez E. Sistemas de Salud y desarrollo. Quadern CAPS. 2008;29:4-10.

LIBROS Y OTRAS MONOGRAFÍAS

7. Autor/es Personal/es: Pérez JH, López WJ. Hip Fracture and their treatment. Wurzburg: Springer Verlag: 2000.
8. Editores, citados como autores: Rodríguez HC, García M, editores. Hip fracture. New York: Springer-Verlag; 2000.
9. Capítulo de un libro: García L, López MN. Pretrochanteric fractures . En: Sodeman WA Jr. Sodeman WA, edi- tores. Pathologic physiology: mechanisms of disease. Philadelphia: Saunders; 2000. p. 547-72.
10. Actas de un congreso: Pérez VL, editor. Hip Fracture treatment. Proceedings of the Firts AMA National Conference on Child Abuse and Neglect: 2000 Mar 30-31: Chicago: American Medical Association; 2000.
11. Comunicación o ponencia de un congreso: García NH. Hip Fractures treatment. En: Gammage RB, Kaye SV, editores. Indoor and human health. Proceedings of the seventh Life Sciences Symposium: 2000 Oct 29-31; Knox- ville (TN). Chealsea (MI). Lewis 2000;69-78.
12. Informe científico y técnico: Pérez T. Total hip replacement device. Bethesda (MD); National Institutes of Health. National hip and knee institute; 2000 Apr. Report No.; NIH-NHLI 69-2185-4.

OTROS MATERIALES PUBLICADOS

13. Tesis doctorales: López F. Alargamiento óseo en conejos [tesis doctoral]. Valencia, Universidad de Valencia, 2000.
14. Artículo de periódico: García B, Pérez B. Hip fractures treatment. The Washinton Post 2000; Sect A:2 (col 5).
15. Citas extraídas de internet: Pérez P, García K. Hip fracture treatment (online). Disponible en: http://www.hip- fracture.ac.uk/ service-depts/lis/LIS_Pub/harvards.

MATERIAL NO PUBLICADO

16. En prensa: Pérez HB, García JA. The treatment of intertrochanteric fractures. Acta Ortopédica Castellano-Manchega. En prensa.
17. Material Legal: Ley de Prevención de Riesgos laborales. L.N. 1 31/1995 (8 noviembre 1995).
18. Artículo de revista en formato electrónico: Pérez A, García R. New technologies in medicine and medical journals. BMJ [edición electrónica]. 2009 [citado 14 enero 2009]; 319 [aprox. 1 pág.]. Disponible en: http://www. bmj.com/cgi/content/ full/4319/77220/0.
19. Material audiovisual: Prótesis de Cadera: novedades [videocasete] Madrid: Aula de Formación; 2008.

Tablas

- Deberán escribirse a doble espacio en hojas separadas, y se identificarán de forma consecutiva con un número arábigo. Llevarán un título en la parte superior y deben contener notas explicativas al pie.

Pies de figura

- Los pies de figura se escribirán a doble espacio y las figuras se identificarán con números arábigos que coincidan con su orden de aparición en el texto.
- El pie contendrá la información necesaria para interpretar correctamente la figura sin recurrir al texto.

Figuras

- Deben remitirse en formato de imagen JPG de suficiente calidad para su reproducción.
- Las figuras no repetirán datos ya escritos en el texto.
- Se eliminarán tanto el nombre como los datos que identifiquen al paciente.
- Las ilustraciones en color sólo se enviarán si contribuyen de forma excepcional a la comprensión del artículo.

Responsabilidades éticas

- Cuando se describen experimentos realizados en seres humanos se debe indicar si los procedimientos seguidos se conformaban a las normas éticas del comité de experimentación humana responsable (institucional o regional) y la Declaración de Helsinki de 1975, revisada en 1983. No se deben utilizar nombres, iniciales o números de hospital, sobre todo en las figuras. Cuando se describen experimentos en animales se debe indicar si se han seguido las pautas de una institución o consejo de investigación internacional o una ley nacional reguladora del cuidado y la utilización de animales de laboratorio.
- Permiso de publicación por parte de la institución que ha financiado la investigación.
- La revista no acepta material previamente publicado. Los autores son responsables de obtener los oportunos permisos para reproducir parcialmente material (texto, tablas o figuras) de otras publicaciones. Estos permisos deben solicitarse tanto al autor como a la editorial que ha publicado dicho material.
- Conflicto de intereses: la revista espera que los autores declaren cualquier asociación comercial que pueda suponer un conflicto de intereses en conexión con el artículo remitido.
- Autoría. En la lista de autores deben figurar únicamente aquellas personas que han contribuido intelectualmente al desarrollo del trabajo. Haber ayudado en la colección de datos o haber participado en alguna técnica no son por sí mismos criterios suficientes para figurar como autor.
- Sociedad Castellano Leonesa Cántabra Riojana de COT declina cualquier responsabilidad sobre posibles conflictos derivados de la autoría de los trabajos que se publican en la Revista.

Consentimiento informado

- Los autores deben mencionar en la sección de métodos que los procedimientos utilizados en los pacientes y controles han sido realizados tras obtención de un consentimiento informado.

Garantías y Cesión de derechos a propiedad intelectual

- El envió de sus trabajos, incluyendo gráficos, diseños o ilustraciones etc., supondrá la aceptación de las siguientes condiciones: El autor garantiza que su artículo remitido a la revista SCLECARTO para su publicación, es original, inédito y de su autoría, y que no ha sido publicado con anterioridad ni remitido simultáneamente a ninguna otra editorial para su publicación. Igualmente, el autor garantiza, bajo su responsabilidad, que ostenta todos los derechos de explotación sobre los trabajos, que en ningún caso éstos vulneran derechos de terceros y que, en el caso de que supongan la explotación de derechos de terceros, el autor ha obtenido la correspondiente autorización para explotarlos y autorizar su explotación por parte de Acta Ortopédica Castellano-Manchega. Así mismo, el autor garantiza que los trabajos que remite a Sociedad Castellano Leonesa Cántabra Riojana de COT no incumplen la normativa de protección de datos de carácter personal. En especial, garantiza haber obtenido la previa autorización y el consentimiento previo y escrito de los pacientes o sus familiares para su publicación, cuando dichos pacientes sean identificados en sus trabajos o cuando la información publicada les haga fácilmente identificables.
- Cesión de derechos de explotación. El autor cede en exclusiva a la Sociedad Castellano Leonesa Cántabra Riojana de COT con facultad de cesión a terceros, todos los derechos de explotación que deriven de los trabajos que sean aceptados para su publicación en la revista SCLECARTO, así como en cualquiera de los productos derivados de ésta, y, en particular, los de reproducción, distribución, comunicación pública (incluida la puesta a disposición interactiva) y transformación (incluidas la adaptación, la modificación y, en su caso, la traducción), para todas las modalidades de explotación (a título enunciativo y no limitativo: en formato papel, electrónico, online, soporte informático o audiovisual, así como en cualquier otro formato, incluso con finalidad promocional o publicitaria y/o para realización de productos derivados), para un ámbito territorial mundial y para toda la duración legal de los derechos prevista en el vigente Texto Refundido de la Ley de Propiedad Intelectual. En consecuencia, el autor no podrá publicar ni difundir los trabajos que sean seleccionados para su publicación en la revista SCLECARTO, ni total ni parcialmente, ni tampoco autorizar su publicación a terceros, sin la preceptiva previa autorización expresa, otorgada por escrito, de la Sociedad Castellano Leonesa Cántabra Riojana de COT.

Información adicional

- Los juicios y opiniones expresados en los artículos y comunicaciones publicados en la revista son del autor/es, y no necesariamente aquéllos del Comité Editorial. Tanto el Comité Editorial como la empresa editora declinan cualquier responsabilidad sobre dicho material. Ni el Comité Editorial ni la empresa editora garantizan o apoyan ningún producto que se anuncie en la revista, ni garantizan las afirmaciones realizadas por el fabricante sobre dicho producto o servicio.

REVISTA
sclecarto
SOCIEDAD CASTELLANO LEONESA CÁNTABRA RIOJANA DE COT

ÍNDICE

10 Revisión fracturas supracondíleas de húmero en el adulto. ¿Qué estamos haciendo? Hospital universitario de burgos 2015-2019.

15 Estudio retrospectivo de las fracturas intracapsulares de cadera intervenidas mediante osteosíntesis con tornillos canulados en un período de 10 años.

20 Valoración de la calidad de vida en el tratamiento ortopédico de la lumbalgia.

27 Hidatidosis. Experiencia en nuestro medio.

32 Tratamiento del osteoma osteoide mediante radiofrecuencia guiada por TAC.

37 Fijación externa en fracturas de tobillo en el paciente geriátrico.

44 Efectividad del tratamiento con PRP en la artrosis de rodilla.

50 Tratamiento de la muñeca slac-snac. Comparación de los resultados entre dos técnicas quirúrgicas: la artrodesis cuatro esquinas Y artrodesis luno-grande.

55 Abordaje paratricipital lateral de húmero, una opción segura para la osteosíntesis de fracturas diafisarias distales extraarticulares de húmero.

60 Avulsión de rótula bipartita, con rotura del tendón del cuádriceps: un caso singular y revisión de la literatura.

64 Osteonecrosis de rodilla secundaria tras trasplante alogénico de médula ósea. A propósito de un caso.

67 Translocación radiocubital proximal en el niño. Revisión bibliográfica.

73 Casi me mata el dolor de rodilla.

IN MEMORIAM

PROF. JOSÉ A. DE PEDRO MORO

SERVICIO TRAUMATOLOGÍA Y CIRUGÍA ORTOPÉDICA SALAMANCA

Pasados 4 años ya del terrible golpe que supuso la muerte de nuestro queridísimo maestro y amigo, el Profesor. D. José Antonio de Pedro Moro, Catedrático de Traumatología y Cirugía Ortopédica de la Universidad de Salamanca, seguimos encontrando gran cantidad de producción científica inacabada por su parte y que ve la luz en el momento actual. Tal es el caso de la publicación que hoy le dedicamos.

José Antonio fue en vida una auténtica punta de lanza a nivel personal y profesional. Se ocupó de mantener múltiples proyectos científicos e investigadores activos y en primera línea, con la humilde aportación de todo su equipo, del que formábamos parte. Siempre encontró y ofreció nuevas vías de mejora y avance, fruto de esa generosidad científica y personal que fueron virtudes innatas reflejadas en su inagotable quehacer diario. Puede entenderse el vacío que involuntaria y repentinamente dejó en nosotros, imposible de llenar.

Lideró durante años una excepcional generación de Cirujanos Universitarios y se encargó de forma tenaz de mantenerla viva y de ayudar de forma decisiva a su progresión dejando para ello crecer de forma honesta y sin ambages a sus múltiples discípulos. Todos ellos, presentes por toda España y el extranjero, siempre se encontrarán unidos por un muy fuerte sentimiento común de agradecimiento y de alto orgullo de pertenencia a su grupo humano y científico.

Su familia siempre primero, e inmediatamente después, la universidad, la cirugía, la investigación, y sus discípulos y amigos fueron su vida y solo Dios sabe lo que dejó por hacer con todos ellos a todos esos niveles.

Querido José Antonio, siempre vivo en nuestro corazón y en nuestra memoria con profundo cariño, respeto y admiración atemporales.

Su discípulo y amigo, Antonio Pérez-Caballer.

Madrid, 1 de Abril de 2020

REVISIÓN FRACTURAS SUPRACONDÍLEAS DE HÚMERO EN EL ADULTO. ¿QUÉ ESTAMOS HACIENDO? HOSPITAL UNIVERSITARIO DE BURGOS 2015-2019

Autores: A. Delgado González, J.J. Morales Viaji, A. Rodríguez Pérez, N. Bazterargui Fernández, A.P. Martín Rodríguez, J.M. Perales Ruiz, M.J. López-Moya Gómez.

INSTITUCIÓN: HOSPITAL UNIVERSITARIO DE BURGOS.

CORRESPONDENCIA

Alberto Delgado González
alberto.delgado.med@gmail.com.
Avda del Cid Campeador 18, Vivar del Cid, Burgos 09140

RESUMEN

Estudio observacional de todas las fracturas de tercio distal de húmero en adultos ingresadas entre 2015-2019 en el Hospital Universitario de Burgos. Analizando parámetros como el tipo de tratamiento empleado, el tipo de abordaje, el tipo de síntesis, el tipo de síntesis de la osteotomía del olécranon si fuese necesaria, y complicaciones desarrolladas; todo ello estudiado según la edad, el tipo de fractura (AO) y la escala funcional Mayo. Se obtuvo de manera significativa que los pacientes menores de 65 años presentaban mejores resultados funcionales independientemente del tipo de tratamiento empleado y del tipo de fractura según la clasificación de la AO.

SUMMARY

Observational study of all fractures of the distal third of the humerus in adults admitted between 2015-2019 at the Hospital Universitario de Burgos. Analyzing parameters such as the type of treatment used, the type of approach, the type of synthesis, the type of synthesis of the olecranon osteotomy if necessary, and complications developed; All this studied according to age, type of fracture (AO) and the Mayo functional scale. It was significantly obtained that patients under 65 years had better functional results regardless of the type of treatment used and the type of fracture according to the AO classification.

INTRODUCCIÓN

Las fracturas supracondíleas del codo en la edad adulta es una entidad bastante poco frecuentes (2% del total, 30% de las fracturas del húmero)[1,2] pero cuando sucede es comúnmente severa y muchas veces asociada a lesiones concomitantes; a menudo sujeta a debate en cuanto a su tratamiento, puesto que muchas son las opciones (3,4). Operar o no operar, si se decide por tratamiento quirúrgico ¿qué abordaje utilizar? ¿Qué tipo de síntesis y en qué configuración? ¿Qué es mejor y peor?

OBJETIVO

En este estudio intentamos dar respuesta a esas preguntas con el fin último de sentar una bases comunes sobres las que trabajar, ya que como hemos dicho, son muchas las opciones terapéuticas en esta patología.

MATERIAL Y MÉTODO

Estudio observacional retrospectivo transversal de todas las fracturas supracondíleas en mayores de 18 años ingresadas en el Hospital Universitario de Burgos entre 2015-2019. Un total de 83 fracturas fueron escogidas y clasificadas según la AO: el 25,3% fueron A, el 26,6% B, y el 48,1% fueron C (tabla 1). La edad media fue 64 años[23-93]. 27% en hombres y 73% fueron mujeres. 59% afectó a codos izquierdos, mientras que 41% fueron derechos. La mediana desde el ingreso al alta

AO				
	Frecuencia	Porcentaje	Porcentaje válido	Porcentaje acumulado
A1	2	2,5	2,5	2,5
A2	16	19,8	19,8	22,2
A3	3	3,7	3,7	25,9
B1	9	11,1	11,1	37,0
B2	1	1,2	1,2	38,3
B3	12	14,8	14,8	53,1
C1	9	11,1	11,1	64,2
C2	9	11,1	11,1	75,3
C3	20	24,7	24,7	100,0
Total	**81**	**100,0**	**100,0**	

Tabla 1. Tabla de frecuencias según la clasificación AO.

fue de 9 días, mientras que desde la cirugía hasta el alta fue de 4 días. Se estudiaron las siguientes variables: tratamiento ortopédico vs quirúrgico, el tipo de abordaje quirúrgico, el tipo de síntesis de la fractura, el tipo de síntesis de la osteotomía si se realizó, complicaciones generales, complicaciones particulares según a la síntesis de la osteotomía empleada, todo ello comparado con la escala funcional Mayo.

RESULTADO

El 77,8% de las fracturas se trataron de manera quirúrgica, mientras que el 22,2% fue tratamiento ortopédico. La media de edad de los tratados de forma conservadora fue de 69,2 años, mientras que la de los intervenidos fue 62,8. Siendo estos datos no significativos desde el punto de vista estadístico, por lo que en nuestra muestra la edad no fue un factor determinante a la hora de elegir un tipo de tratamiento u otro, aunque sí que se ve cierta tendencia a reservar el tratamiento ortopédico a pacientes más mayores (gráfico 1).

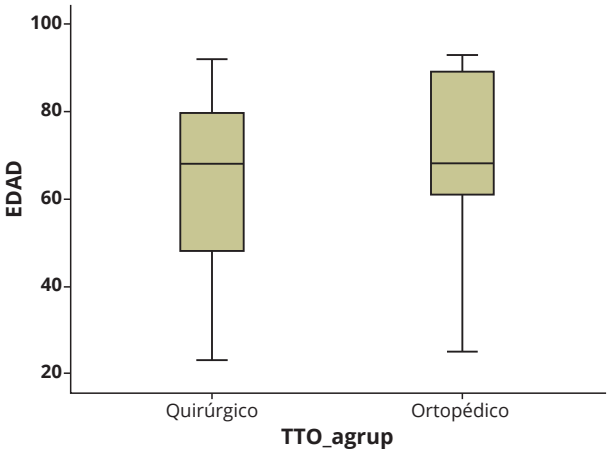

Gráfico 1. Box-Whisker tratamiento quirúrgico/ortopédico en función de la edad.

Dentro del tratamiento quirúrgico, 46 pacientes (56,8%) fueron sintetizados con placa, de los cuales 29 (63%) de ellos se realizó configuración a 90º, 9 pacientes a 180º y 8 se dispuso placa monolateral y tornillos interfragmentarios.

De todos los operados, 14 pacientes (17,3%) fueron tratados exclusivamente con tornillos. Mientras que se utilizó prótesis de codo en 3 pacientes (3,7%) (imagen 1 y 2).

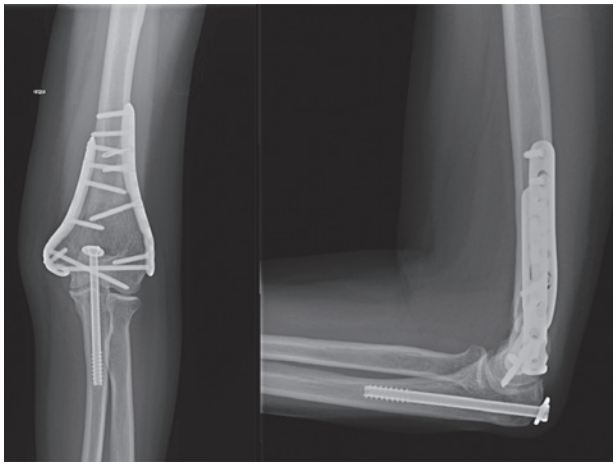

Imagen 1. Configuración de la síntesis a 180º. Síntesis de la osteotomía de olécranon con tornillo.

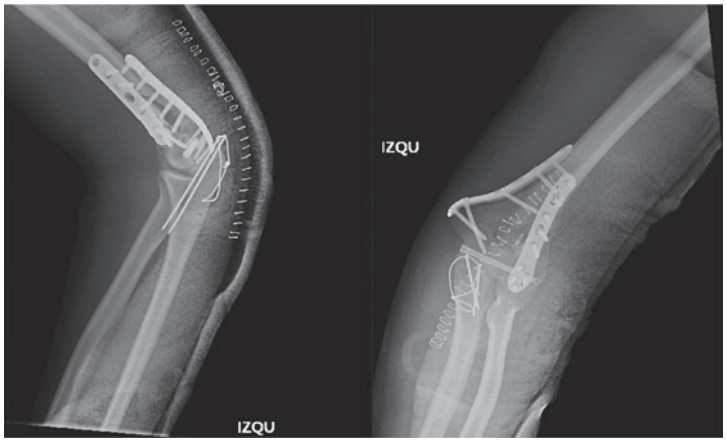

Imagen 2. Configuración de la síntesis a 90º. Síntesis de la osteotomía de olécranon con cerclaje tipo Obenque.

No se encontraron diferencias estadísticamente significativas en cuanto a la escala funcional Mayo respecto al tipo de tratamiento ni al tipo de configuración de la síntesis quirúrgica. Aunque sí que se ve cierta tendencia a obtener mejores resultados cuando agrupamos los pacientes en menores de 65 años independientemente del tipo de tratamiento utilizado y del tipo de fractura, respecto a los mayores de 65 años. De hecho sí que se observa de manera significativa con una p=0,018 que el porcentaje de pacientes con una escala Mayo por encima de 80 puntos era mucho mayor en los menores de 65 años que en los mayores (73,1% frente a 41,4%) (gráfico 2 y 3) En lo que a la funcionalidad se refiere se han obtenido peores resultados en la escala Mayo cuanto mayor era la gravedad de la fractura en la clasificación AO independientemente del grupo de edad, como era de esperar.

Se registraron complicaciones en 36 pacientes (44,4%), siendo éstas la rigidez del codo en 22 pacientes (61,12%), alteraciones neurológicas como afectación del cubital en 10 casos (27,78%), 2 (5,55%) infecciones, y fracaso de la osteosíntesis en otros 2 pacientes (5,55%). Sólo se necesitó intervención quirúrgica para liberación del nervio

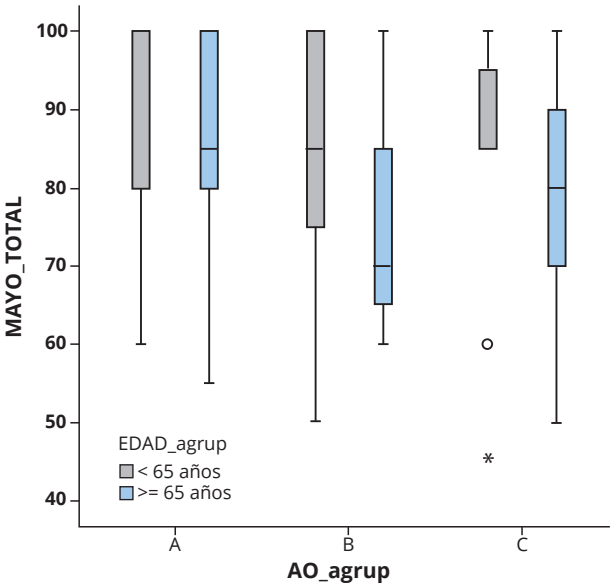

Gráfico 2. Box-Whisker AO agrupado en A,B,C y los resultados en la escala Mayo para los grupos de edad menor de 65 años y mayor o igual de 65.

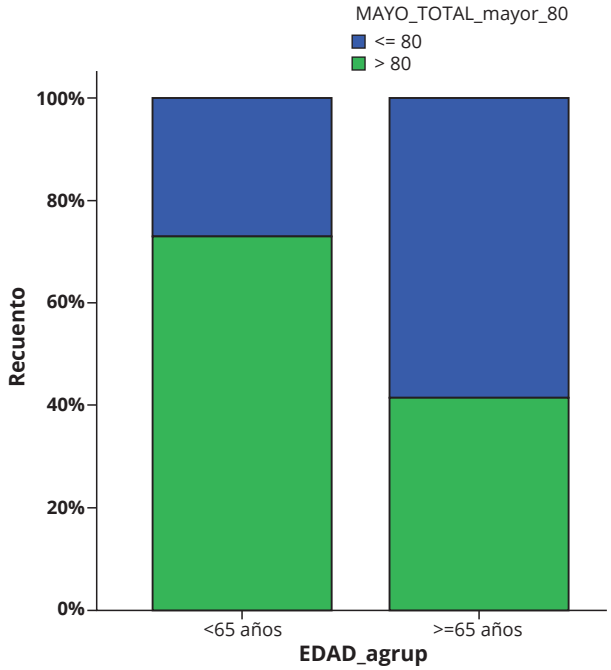

Gráfico 3. Porcentaje de pacientes con una puntuación total en la escala Mayo por encima de 80 puntos según los grupos de edad mayor o menor de 65 años (p=0,018).

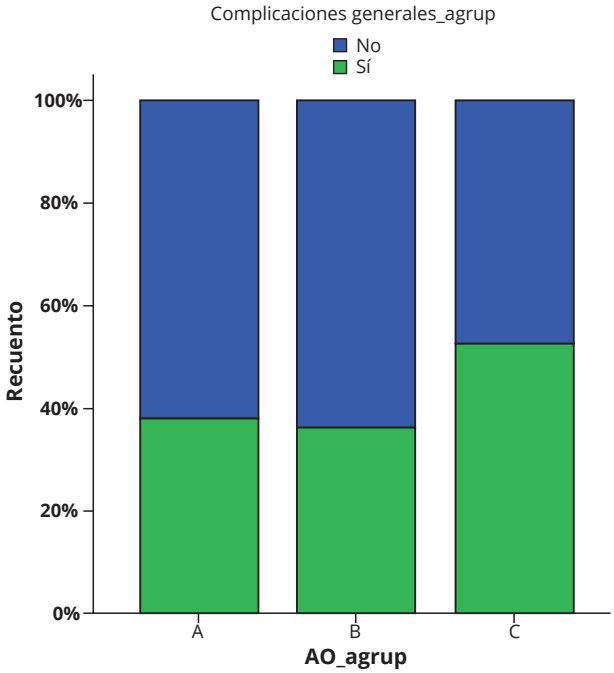

Gráfico 4. Tasa de complicaciones en función del tipo de fractura según la clasificación AO.

cubital en dos casos, mientras que el resto se recuperó de manera conservadora. Asimismo se necesitó cirugía para la retirada de una aguja de Kirschner en uno de los fallos de la osteosíntesis, mientras que el otro fue una pérdida en el seguimiento por traslado del paciente a otra comunidad autónoma.

En cuanto a la rigidez, que fue el problema más común en nuestro estudio, observamos que al año de seguimiento el 93,75% presentaban una escala funcional de Mayo respecto a la movilidad mayor de 15 puntos, siendo 20 el máximo.

No se observaron diferencias significativas en cuanto a la variable desarrollar o no complicaciones en función de la edad ni de la escala AO, aunque sí cierta tendencia, como parece lógico a presentar porcentualmente más complicaciones aquellas fracturas tipo C (gráfico 4).

En relación a la vía de abordaje se utilizó la vía transolecraniana en un 57,2% de los casos, Kocher en un 20,6%, vía bilaterotricipital en el 15,8% de los casos, y la transtricipital en el 6,4% (tabla 2 y gráfico 5). No se encontraron diferencias significativas en cuanto a la escala Mayo. Tampoco se encontraron diferencias en cuanto a la incidencia de complicaciones según el tipo de abordaje utilizado, siendo la mayoría de éstas transitorias o de menor entidad.

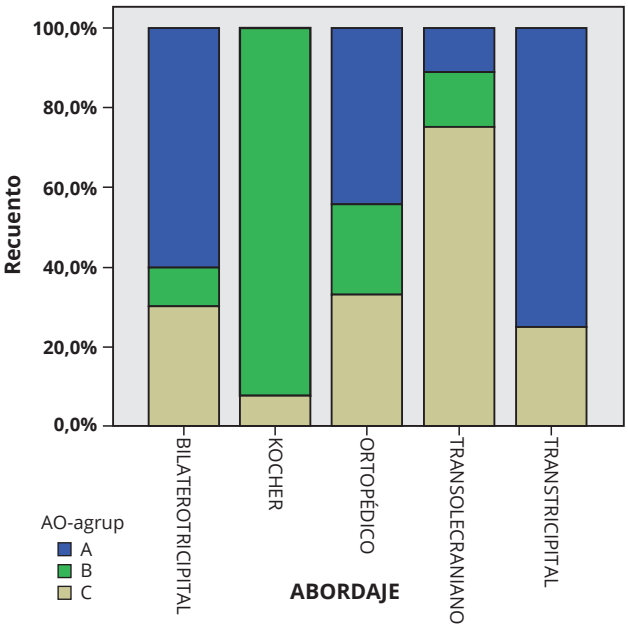

Gráfico 5. Gráfico de frecuencias del abordaje utilizado dependiendo del tipo de fractura según la clasificación AO.

		AO_agrup			Total
		A	B	C	
ABORDAJE	BILATEROTRICIPITAL	6	1	3	10
	KOCHER	0	12	1	13
	TRANSOLECRANIANO	4	5	27	36
	TRANSTRICIPITAL	3	0	1	4
Total		21	22	38	81

Tabla 2. Tabla de frecuencias del abordaje utilizado según la clasificación AO.

SÍNTESIS OSTEOTOMÍA				
		Frecuencia	Porcentaje	Porcentaje acumuludo
Válidos	OBENQUE	19	57,6	57,6
	PLACA	2	6,0	63,6
	TORNILLO	12	36,4	100,0
	total	33	100,0	

Tabla 3. Tabla de frecuencias del tipo de síntesis de la osteotomía.

De aquellos en los que se realizó abordaje transolecraniano se sintetizó dicho olécranon mediante cerclaje tipo Obenque en el 57,6% de los pacientes, tornillo canulado de rosca parcial en el 36,4% y mediante placa en un 6% de los casos (tabla 3). Se registraron complicaciones derivadas de la síntesis en 9 pacientes (un 27,3% de las osteotomías). Fue necesaria la retirada del material por molestias en 6 casos, los cuales fueron todos cerclajes. Hubo movilización del material de osetosíntesis en dos tornillos y un Obenque.

Según el tipo de síntesis de la osteotomía se observó que el cerclaje en Obenque presentaba muchas más complicaciones (36,8%), que la síntesis con tornillos (16,7%) o con placa (0%) (gráfico 6). Pero en realidad 6 de las 7 complicaciones del Obenque son molestias con el material, y sólo una es una movilización. Mientras que en el caso de los tornillos las dos complicaciones que se registraron fueron movilización del material.

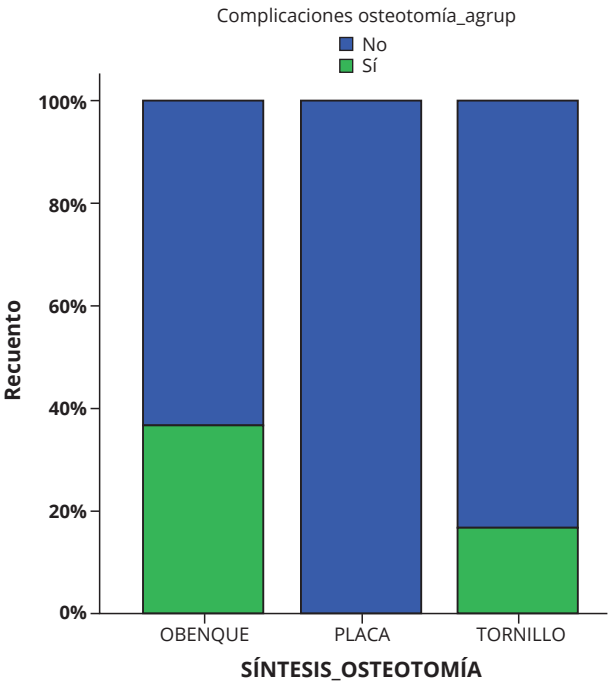

Gráfico 6. Gráfica de porcentaje de complicaciones según el tipo de síntesis empleada en la osteotomía del olécranon.

DISCUSIÓN

No habiendo hallado diferencias en cuanto al tipo de abordaje ni al tipo de síntesis sí que nos parece oportuno señalar que por norma general se obtuvieron mejores resultados en pacientes jóvenes independientemente del tipo de tratamiento elegido, mientras que los más ancianos obtenían peores resultados. Pero cuando comparábamos dentro de ese mismo grupo de edad no había diferencias entre operar o no operar.

Por lo que nuestra recomendación es reservar el tratamiento ortopédico para pacientes más añosos y frágiles, independientemente del tipo de fractura; y operar en pacientes más jóvenes y casos muy seleccionados pacientes ancianos con fracturas graves.

Aunque existen diversos estudios que hablan en favor del tratamiento quirúrgico independientemente de la edad. Steven et al publicaron en 2018 una serie de 21 pacientes mayores de 70 años con buenos resultas tras someterse a tratamiento quirúrgico esto puede estar enormemente influenciado por el protocolo de rehabilitación llevado a cabo en la Clínica Mayo de Rochester, institución donde se realiza el estudio[5,6].

En cuanto al tipo de síntesis y el tipo de abordaje concluimos que no habiendo diferencias significativas es recomendable que cada cirujano use el que mejor conozca y controle. Teniendo en cuenta que en nuestra serie aquellas osteotomías de olécranon sintetizadas con Obenque presentaron mayor índice de complicaciones. A pesar de que el Obenque es una técnica muy fiable presenta una alta tasa de segunda cirugía por retirada, mientras que el tornillo presenta una tasa menor.

Un reciente estudio en cadáver postula que no hay diferencias significativas en cuanto a la tensión aplicada a la síntesis entre el cerclaje, la placa y el tornillo intramedular; pero que sí vieron mayor riesgo de fallo del implante cuando utilizaban creclaje[7]. Resultados que se mantienen igualmente en el estudio realizado por Midtgaard et al[8]; lo cual llevado a la clínica coincide con nuestras observaciones. Un metaanálisis publicado en 2018 concluyó que no había diferencias en la escala Mayo, rango de movilidad, y tasa de complicaciones entre el abordaje transtricipital y abordajes que incluyeran una osteotomía del olécranon, pero asumían que el nivel de los estudios no era el deseado[9].

Por todo esto es necesario la realización de ensayos clínicos aleatorizados para intentar arrojar algo más de claridad y disminuir la polémica que rodea este tema.

BIBLIOGRAFÍA:

1. García-Germán Vázquez D, Delgado Martínez A, Díaz Martín A. Fracturas de la extremidad distal del húmero. Curso COT 2015-2017
2. Bégué, T. (2014). Articular fractures of the distal humerus. Orthopaedics and Traumatology: Surgery and Research, 100(1 S), S55–S63. https://doi.org/10.1016/j.otsr.2013.11.002
3. Skeletal Trauma-Basic Science, Management, and Reconstruction 5E (2015)
4. Cannada LK (Ed). Orthopaedic Knowledge Update 11. Ed American Academy of Orthopaedic Surgeons, 2014.
5. Shannon, S. F., Wagner, E. R., Houdek, M. T., Mascarenhas, D., Pensy, R. A., & Eglseder, W. A. (2018). Osteosynthesis of AO/OTA 13- C3 distal humeral fractures in patients older than 70 years. Journal of Shoulder and Elbow Surgery, 27(2), 291–297. https://doi.org/10.1016/ j.jse.2017.09.012
6. John H, Rosso R, Neff U, Bodoky A, Regazzoni P, Harder F. Operative treatment of distal humeral fractures in the elderly. The Journal of bone and joint surgery British volume. septiembre de 1994;76(5):793-6.
7. Hahn, A., O'Hara, N. N., Koh, K., Zhang, L. Q., O'Toole, R. V., & Andrew Eglseder, W. (2020). Is intramedullary screw fixation biomechanically superior to locking plate fixation and/or tension band wiring in transverse olecranon fractures? A cadaveric biomechanical comparison study. Injury. https://doi.org/10.1016/j.injury.2020.02.059
8. Midtgaard, K. S., Søreide, E., Brattgjerd, J. E., Moatshe, G., Madsen, J. E., & Flugsrud, G. B. (2020). Biomechanical comparison of tension band wiring and plate fixation with locking screws in transverse olecranon fractures. Journal of Shoulder and Elbow Surgery, 1–7. https://doi.org/10.1016/j.jse.2020.01.079
9. Sharma, S., John, R., Dhillon, M. S., & Kishore, K. (2018). Surgical approaches for open reduction and internal fixation of intra-articular distal humerus fractures in adults: A systematic review and meta-analysis. Injury, 49(8), 1381–1391. https://doi.org/10.1016/j.injury.2018.06.018

ESTUDIO RETROSPECTIVO DE LAS FRACTURAS INTRACAPSULARES DE CADERA INTERVENIDAS MEDIANTE OSTEOSÍNTESIS CON TORNILLOS CANULADOS EN UN PERÍODO DE 10 AÑOS

Autores: García-Carrasco José, Mingo-Robinet Juan, Baruque Astruga Marta, Gonzalez Alonso Carmen, Briso-Montiano Pinacho Ricardo, Arnanz Remis Alberto, San José Pardo Iñigo

SERVICIO DE CIRUGÍA ORTOPÉDICA Y TRAUMATOLOGÍA. COMPLEJO ASISTENCIAL UNIVERSITARIO DE PALENCIA. PALENCIA.

CORRESPONDENCIA

José García Carrasco
jos.garciacarrasco@gmail.com

RESUMEN

Introducción: La fractura de cadera es una de las patologías más frecuentes de nuestra práctica habitual, además, se da en pacientes ancianos con numerosas comorbilidades. Existe controversia en cuanto al tratamiento de las fracturas intracapsulares no desplazadas. A pesar de las ventajas de la osteosíntesis, su alta tasa de reintervención hace que algunos autores prefieran la artroplastia.

Objetivo: Conocer la tasa de reintervención en fracturas de cadera intracapsulares tratadas con tornillos canulados en nuestro centro, e identificar posibles factores predictores de fracaso mecánico.

Material y método: Estudio retrospectivo con datos de pacientes intervenidos por fractura de cadera durante los últimos 10 años. Incluimos pacientes mayores de 65 años tratados mediante osteosíntesis con tornillos canulados. Se excluyeron pacientes con fractura patológica, fracturas basicervicales, y pacientes con cirugía previa de cadera. Analizamos variables demográficas, radiológicas y mecánicas, así como complicaciones mecánicas.

Resultados: Obtuvimos 83 fracturas que cumplieran los criterios de inclusión. El 75% de los pacientes fueron mujeres, media de edad de 81.9 años. La mayoría de las fracturas fueron Garden I (57.8%) y Garden II (22.9%); en la clasificación de Pauwels, la mayoría fueron tipo II (68.7%), seguidas del tipo III (10.3%). Se realizaron 11 reintervenciones (13.3%).

Conclusiones: La tasa de reintervención observada es similar a la hallada en la literatura. La menor agresión que supone la osteosíntesis con tonillos canulados, hace que siga siendo una buena opción para el tratamiento de fracturas intracapsulares no desplazadas en pacientes ancianos.

INTRODUCCIÓN

La fractura de cadera es una de las patologías más frecuentes a la que deben enfrentarse los cirujanos traumatólogos, debido al envejecimiento de la población actual a nivel mundial. Además, los pacientes que presentan esta patología son cada vez más ancianos y asocian más comorbilidades[1-4]. Las fracturas intracapsulares representan aproximadamente la mitad del conjunto de las fracturas de cadera. De ellas, un 20% son fracturas no desplazadas[5-7].

En el paciente anciano, existe un consenso en el tratamiento de las fracturas intracapsulares desplazadas, mientras que en el caso de las no desplazadas (Garden I y II), persiste controversia en la literatura reciente[8]. La reducción cerrada y fijación interna con tornillos canulados es la práctica habitual desde hace años para las fracturas no desplazadas. Sin embargo, los estudios describen tasas de desplazamiento secundario y tasas de reintervención de hasta el 20%[9].

La osteosíntesis con tornillos es una cirugía menos lesiva para los pacientes, que además se asocia con menor tiempo quirúrgico, menor tasa de sangrado, una corta estancia hospitalaria postoperatoria, así como el desarrollo de menos complicaciones pulmonares[6]. Aunque los tornillos canulados son el sistema de fijación interna más empleado, ésta también puede realizarse con otros dispositivos como son sistemas de tornillo dinámico (DHS), placas bloqueadas y otros[10].

Pese a estas ventajas, la osteosíntesis de fracturas intracapsulares se asocia a mayor tasa de reintervenciones, por ello, y dada la fragilidad de estos pacientes, algunos autores abogan por realizar artroplastia incluso en las fracturas no desplazadas[11,12].

El objetivo de este estudio es evaluar el resultado de las fracturas intracapsulares de cadera intervenidas en nuestro centro mediante osteosíntesis con tornillos canulados, e identificar posibles factores predictores de fracaso de la osteosíntesis.

MÉTODO

Realizamos un estudio retrospectivo con los datos de las fracturas intracapsulares de cadera tratadas con tornillos canulados en 10 años (enero 2010 hasta diciembre 2019).

Los criterios de inclusión fueron: fracturas agudas intracapsulares de cadera, pacientes mayores de 65 años, tratados mediante osteosíntesis con tornillos canulados, todos ellos capaces de deambular previamente a la intervención. Se excluyeron fracturas extracapsulares de cadera, fracturas basicervicales, fracturas patológicas y pacientes con cirugía de cadera previa.

Los datos obtenidos de los registros médicos incluyen edad, sexo, tipo de fractura atendiendo a la clasificación de Garden[13] y de Pauwels[14], presencia de conminución en la cortical posterior del cuello valorada en proyección axial de cadera, así como desviación axial del cuello femoral con respecto al eje del fémur mayor de 20º[15]. Se registró el tiempo transcurrido desde el diagnóstico hasta la cirugía, los días de hospitalización y si los pacientes realizaban carga al alta. Recogimos datos sobre el número de tornillos empleados en la osteosíntesis y la disposición de estos. Se analizaron las complicaciones inherentes a la fractura, como necrosis avascular, retraso en la consolidación, desplazamiento secundario de la fractura y reintervención. Las complicaciones no musculoesqueléticas no fueron consideradas.

La cirugía se llevó a cabo con el paciente en mesa de tracción y bajo control de escopia, obteniéndose correctas proyecciones AP y axial de cadera. La osteosíntesis se realizó de manera percutánea con tornillos canulados de rosca parcial de 7.3mm de diámetro (Sythes).

RESULTADOS

83 fracturas cumplieron los criterios de inclusión, 65 casos fueron diagnosticados con Rx, mientras que en 18 se completó el estudio con TC o RMN. Las 83 fracturas se dieron en 82 pacientes, dado que un paciente sufrió una fractura de la cadera contralateral con un tiempo entre ambas fracturas de 11 meses. De nuestros pacientes, 62 (75%) fueron mujeres. La media de edad obtenida fue 81,9 años (rango 65-98).

Siguiendo la clasificación de Garden, 48 fracturas fueron Garden I (57,8%), 19 fueron Garden II (22,9%), 13 Garden III (15,7%) y 4 Garden IV (3,6%). Respecto a la clasificación de Pauwels, 8 fueron tipo I (9,6%), 58 tipo II (69,9%) y 17 tipo III (20,5%). Se observó una desviación posterior de la cabeza femoral mayor de 20º en 26 casos (31,3%), y una conminución de la cortical posterior del cuello femoral en 22 casos (26,5%).

El tiempo transcurrido entre el diagnóstico y la cirugía de osteosíntesis fue de una media de 0.88 días (intervalo de 0 a 11 días). En 41 pacientes (49.4%) la osteosíntesis se realizó en las primeras 24 horas. La duración media del ingreso fue de 7.34 días (2-44 días). Al alta la mitad de los pacientes (50.6%) realizaban carga de la extremidad intervenida con algún tipo de ayuda para la deambulación. (Los resultados se resumen en la Tabla1)

Se obtuvo una media de seguimiento cercana al año y medio (17,5 meses). 11 pacientes (13.3%) necesitaron reintervención. De ellos 9 pacientes presentaron fracaso mecánico que precisó rescate con artroplastia parcial o total, también se realizó artroplastia total en un caso de necrosis avascular. En un paciente se realizó extracción de los tornillos tras consolidación de la fractura por dolor en cara lateral de la cadera. (Los datos de los pacientes que precisaron reintervención se desarrollan en las tablas 2 y 3).

DISCUSIÓN

El envejecimiento de la población mundial conlleva un incremento de las fracturas de cadera. Tradicionalmente se ha empleado la osteosíntesis para el tratamiento de las fracturas intracapsulares no desplazadas[8]. La literatura refleja tasas de reintervención en pacientes tratados con tornillos canulados comprendidas entre 7-20%, encontrándose la tasa hallada en nuestro estudio dentro de estos límites (13.3%)[5,16,17]. Debido a la elevada tasa de reintervención quirúrgica en estos pacientes, algunos autores defienden el uso de artroplastia frente a tornillos canulados en pacientes ancianos, aludiendo una menor tasa de reintervenciones y mejoría funcional a corto plazo[6].

En un ensayo clínico aleatorizado realizado por Lu et al. Comparando la hemiartroplastia con los tornillos canulados en pacientes mayores de 80 años, se analizaron indicadores relacionados con la cirugía tales como longitud de incisión, tiempo de intervención, pérdida de sangre, descenso de hemoglobina, necesidad de transfusión y estancia hospitalaria. Encontraron una contundente diferencia significativa (P de 0.000) en favor de la fijación interna con tornillos canulados frente a la hemiartroplastia[11]. Sin embargo, dada la elevada tasa de reintervenciones observada en su estudio (21.95%), y el mejor resultado funcional a corto plazo, ellos concluyen que en pacientes mayores de 80 años la hemiartroplastia supone una opción de tratamiento para fracturas no desplazadas del cuello femoral.

Existe evidencia de una menor mortalidad perioperatoria en los pacientes tratados con fijación interna respecto a los tratados con hemiartroplastia. Aunque muchos autores defienden que dicha diferencia se iguala cuando se compara la mortalidad al año, existen artículos en los que esa diferencia se mantiene en el tiempo (18). Sikand et al. también encuentra diferencias significativas en cuanto a la necesidad de transfusión de sangre en comparación con los pacientes intervenidos mediante hemiartroplastia.

En un estudio realizado por Bigioni et al. se analiza la mortalidad y la tasa de reintervención en pacientes operados mediante tornillos canulados. Ellos concluyen que el factor más relacionado con la mortalidad es la comorbilidad de estos pacientes. Debido a la fragilidad que presentan estos pacientes y que la osteosíntesis representa una menor agresión, los tornillos canulados sigue siendo una buena elección para el tratamiento de esta patología[16,19].

Son múltiples los dispositivos utilizados para la fijación interna de las fracturas intracapsulares de cadera. En un metaanálisis realizado por Parker y Blundell, se halló superioridad de los tornillos canulados frente a los pines en cuanto a curación de la fractura. Sin embargo, aunque esta superioridad no se manifestaba con los tornillos deslizantes, ellos concluyen que la placa no aumenta el beneficio, pero si el riesgo de infección, aunque sin diferencia significativa[20,21]. Se han desarrollado dispositivos que combinan las características de los tornillos deslizantes con placas bloqueadas, aportando así una construcción con mayor estabilidad rotacional[22,23]. Algunos autores afirman que estas placas bloqueadas reducen la no consolidación y las tasas de reintervención[24].

En nuestro estudio la osteosíntesis fue realizada en todos los casos con 3 tornillos, excepto un caso con 2 tornillos, la disposición más frecuente de los tornillos fue en "V" (77.1%). Son numerosos los estudios biomecánicos que estudian y comparan las diferentes disposiciones y número de tornillos a emplear. Sin embargo, las diferencias halladas en los modelos de laboratorio no se han visto reflejadas en la práctica clínica, por ello, aún no existe consenso en cuanto a la disposición ni número de tornillos que debe usarse para la osteosíntesis[25-28].

Filipov propone una síntesis con tornillos en configuración de una hilera dispuestos en dos planos, en la que el tornillo más distal es introducido en un ángulo muy obtuso (150-165º), pasando por el calcar y dirigido a la región posterosuperior de la cabeza[29]. También, defiende que esta configuración aporta un 44% más de resistencia a las cargas axiales en estudios biomecánicos comparado con la configuración tradicional en "V"[30]. Estos resultados han sido corroborados en estudios clínicos, en los que, además, se a comprobado una disminución de las fracturas subtrocantéreas[31,32].

En los pacientes que precisaron reintervención no se observó tendencia alguna en cuanto a conminución posterior o a desviación axial. Sin embargo, ésta última ha sido valorada en diversos estudios como factor predictor de fallo de la osteosínitesis, llegando incluso a establecer que una desviación mayor o igual de 20º incrementa el riesgo de fallo precoz de la osteosíntesis (15,33). En el estudio realizado por

EDAD	
MEDIA	81,9 años
RANGO	65-98
SEXO	
MUJER	62
VARÓN	21
CLASIFICACIÓN GARDEN	
I	48
II	19
III	13
IV	4
CLASIFICACIÓN PAWELS	
I	8
II	57
III	16
CONMINUCIÓN POSTERIOR	
SI	22
61	
DESVIACIÓN AXIAL	
CENTRADA	57
POSTERIOR	26
Nº TORNILLOS	
3 TORNILLOS	82
2 TORNILLOS	1
DISPOSICIÓN	
V	64
Λ	10
LÍNEA	9
TIEMPO HASTA LA CIRUGÍA	
MEDIA	2,58 días
RANGO	0-19
DÍAS DE HOSPITALIZACIÓN	
MEDIA	6.89
RANGO	2-22
CARGA PRECOZ	
SÍ	42
NO	41

Tabla 1. Resultados demográficos y radiológicos.

Biz et al. además de la desviación posterior, añaden que las fracturas de clasificadas como Garden tipo II y Pauwels II y III, se asocian a mayores tasas de fallo de la osteosíntesis. Del mismo modo, ellos encontraron una relación lineal entre la presencia de desviación posterior y las fracturas tipo III de Pauwels (34). Pese a que muchos artículos defienden la idea de que existe relación entre la desviación posterior y el fallo de la osteosíntesis, el estudio de Lapidus et al. defiende que no existe dicha relación[35].

Analizando posibles causas de fracaso de la osteosíntesis en nuestro estudio, observamos que la desviación axial del cuello femoral se daba en el 45.5% de los casos, del mismo modo, un 36.6% de los casos fracasados presentaban conminución posterior. De las fracturas reintervenidas, el 27.3% fueron clasificadas como Garden III. Un tercio de estos pacientes mostraron una desviación en varo de la cabeza femoral en el control postoperatorio.

Aunque la indicación de osteosíntesis se reserva para el tratamiento de fracturas no desplazadas (Garden I y II), en nuestro estudio observamos casos de osteosíntesis realizadas en fracturas desplazadas. Analizando detenidamente estos casos, de las 13 fracturas Garden III, se reintervinieron 3 (30.8%), y ninguna de las 3 fracturas clasificadas como Garden IV fue reintervenida. En cuanto a estos datos, no podemos descartar que la decisión de osteosíntesis viniera condicionada por una comorbilidad que contraindicase una cirugía más agresiva.

Nuestro estudio presenta varias limitaciones. En primer lugar, se trata de un estudio retrospectivo realizado sobre registros hospitalarios. Otra limitación de nuestro estudio es el tamaño de la muestra y los pocos casos en los que se realizó una reintervención[11], debido a ello, no podemos analizar correctamente el efecto de los factores predictores de fracaso mecánico (desviación axial de la cabeza femoral, conminución posterior y fracturas desplazadas).

CONCLUSIÓN

La osteosíntesis de las fracturas intracapsulares es una opción de tratamiento a tener en cuenta pese a su tasa de reintervención. Especialmente puede indicarse en aquellos pacientes con fracturas no desplazadas y comorbilidades que impidan cirugías más agresivas. Además de la fijación clásica con tornillos, existen otras configuraciones y dispositivos que

Tipo intervención	Garden	Desviación axial	Conminución posterior	Disposición tornillos	Rx post-IQ	Rx Seguimiento
PTC	III	Posterior	Si	V	Varo	NAV
PPC	I	Posterior	No	V	OK	Varo, Rotación
PPC	I	Centrada	Si	V	OK	Varo, Rotación
PPC	I	Centrada	No	V	OK	Varo, Rotación
EMO	I	Centrada	No	V	OK	Consolidación
PTC	I	Centrada	No	V	OK	Colapso
PPC	III	Posterior	Si	Línea	Varo	Colapso
PPC	II	Posterior	Si	V	Varo	Varo, Colapso
PPC	III	Posterior	Si	V	Varo	Colapso
PPC	I	Centrada	No	□	Valgo	Colapso
PTC	I	Centrada	No	V	Valgo	Colapso

EMO: extracción material osteosíntesis, PPC: prótesis parcial de cadera, PTC: prótesis total de cadera, NAV: necrosis avascular.

Tabla 2. Datos de los pacientes que se reintervinieron.

parecen ofrecer mayor resistencia mecánica. Más estudios son necesarios para corroborar clínicamente esos resultados.

PARÁMETROS	Número (%) de casos intervenidos (11 casos)
TIPO DE INTERVENCIÓN	
PPC	7 (63.6%)
PTC	3 (27.3%)
EMO	1 (9.1%)
GARDEN	
I	7 (63.6%)
II	1 (9.1%)
III	3 (27.3%)
IV	0
DESVIACIÓN AXIAL	
CENTRADA	6 (54.5%)
POSTERIOR	5 (45.5%)
CONMINUCIÓN POSTERIOR	
NO	7 (63.6%)
SI	4 (36.6%)
DISPOSICIÓN TORNILLOS	
V	9 (81.8%)
Λ	1 (9.1%)
LÍNEA	1 (9.1%)
RX POST-IQ	
OK	5 (45.5%)
VALGO	2 (18.2%)
VARO	4 (36.6%)
RX SEGUIMIENTO	
COLAPSO	5 (45.5%)
VARO	4 (36.6%)
NAV	1 (9.1%)
CONSOLIDACIÓN	1 (9.1%)

Tabla 3. Parámetros de las reintervenciones.

BIBLIOGRAFÍA:

1. Johnell O, Kanis JA. An estimate of the worldwide prevalence, mortality and disability associated with hip fracture. Osteoporos Int 2004;15:897–902
2. Löfman O, Berglund K, Larsson L et al (2002) Changes in hip fracture epidemiology: redistribution between ages, genders and fracture types. Osteoporos Int 13:18–25
3. Støen, R.Ø, Lofthus, C.M, Nordsletten, L, Madsen JE, Frihagen F.. Randomized Trial of Hemiarthroplasty versus Internal Fixation for Femoral Neck Fractures: No Differences at 6 Years. Clin Orthop Relat Res 2014;472:360–367
4. Cooper C, Campion G, Melton LJ III. Hip fractures in the elderly: a world-wide projection. Osteoporos Int. 1992;2:285–289.
5. Gjertsen JE, Fevang JM, Matre K, Vinje T, Engesæter LB. Clinical outcome after undisplaced femoral neck fractures. Acta Orthop. 2011 Jun;82(3):268-274.
6. Dolatowski FC, Frihagen F, Bartels S, Opland V, Benth JS, Talsnes O, Hoelsbrekken SE, et al. Screw fixation versus hemiarthroplasty for nondisplaced femoral neck fractures in elderly patients: a multicenter randomized controlled trial. J Bone Joint Surg Am. 2019;101:136-144
7. Overmann AL, Richards JT, O'Hara NN, D'Alleyrand JC, Slobogean GP. Outcomes of elderly patients with nondisplaced or minimally displaced femoral neck fractures treated with internal fixation: A systematic review and meta-analysis. Injury 2019;50:2158–2166
8. Chen WC, Yu SW, Tseng IC, Su JY, Tu YK, Chen WJ. Treatment of undisplaced femoral neck fractures in the elderly. J Trauma 2005;58:1035–1039.
9. Conn KS, Parker MJ. Undisplaced intracapsular hip fractures: results of internal fixation in 375 patients. Clin Orthopaed Relat Res 2004;249–254.
10. Lee YS, Chen SH, Tsuang YH, Huang HL, Lo TY, Huang CR. Internal fixation of undisplaced femoral neck fractures in the elderly: a retrospective comparison of fixation methods. J Trauma 2008;64(1):155-162.
11. Lu Q, Tang G, Zhao X, Guo S, Cai B, Li Q. Hemiarthroplasty versus internal fixation in super-aged patients with undisplaced femoral neck fractures: a 5-year follow-up of randomized controlled trial. Arch Orthop Trauma Surg 2017;137:27-35
12. Hui AC, Anderson GH, Choudhry R, Boyle J, Gregg PJ. Internal fixation or hemiarthroplasty for undisplaced fractures of the femoral neck in octogenarians. J Bone Jt Surg Br 1994;76:891–894
13. Garden RS. Low-angle fixation of fractures of the femoral neck. J Bone Joint Surg BR. 1961;43:647-663
14. Bartonicek J. Pauwels' classification of the femoral neck fractures: correct interpretation of the original. J Orthop Trauma 2001;15:358-360
15. Dolatowski FC, Adampour M, Frihagen F, Stavem K, Utvåg SE, Hoelsbrekken SE. Preoperative posterior tilt of at least 20° increased the risk of fixation failure in Garden-I and -II femoral neck fractures, Acta Orthopaedica, 2016;87:3,252-256
16. Bigoni M, Turati M, Leno G, Caminita AD, D'Angelo F, Munegato D, Zatti G. Internal fixation of intracapsular femoral neck fractures in elderly patients: mortality and reoperation rate. Aging Clinical and Experimental Research 2020;32:1173-1178
17. Bjørgul K, Reikerås O. Outcome of undisplaced and moderately displaced femoral neck fractures. Acta Orthop 2007;78:498–504
18. M. Sikand, R. Wnn, C. G. Moran. Mortality following surgery for undisplaced intracapsular hip fractures. Injury, Int. J. Care Injured 2004;35:1015-1019
19. Kelly MA, McSorley K, Casey MC, Shannon FJ. The long-term outcomes following internal fixation for intracapsular hip fractures in an Irish tertiary referral centre. Irish Journal of Medical Sciece 2019;166:1227-1231
20. Martyn J Parker and Chris Blundell. Choice of implant for internal fixation of femoral neck fractures. Meta-analysis of 25 randomized trials including 4,925 patients. Acta Orthop Scand 1998;69(2):138-143
21. Davison JNS, Calder SJ, Anderson GH, Ward G, Jagger C, Harper WM, Gregg PJ. Treatment for displaced intracapsular fracture of the proximal femur. A retrospective, randomized trial in patients aged 65 to 79 years. J Bone Joint Surg [Br] 2001;83-B:206-212

22. Barwar N, Meena S, Aggarwal SK, Garhwal P. Dynamic hip screw with locking side plate: a viable treatment option for intertrochanteric fracture. Chin J Traumatol 2014;17:88-92
23. Agrawal P, Gaba S, Das S, Singh R, Kumar A, Yadav G. Dynamic hip screw versus proximal fémur locking compression plate in intertrochanteric femur fractures (AO 31A1 and 31A2): a pospective randomized study. J Nat Sci Biol Med 2017;8:87-93
24. Li T, Zhang QS. Is dynamic locking plate superior tan other implants for intracapsular hip fractures. Medicine 2018;97:47
25. Walker E, Mukherjee DP, Ogden AL, Sadasivan KK, Albright JA. A biomechanical study of simulated femoral neck fracture fixation by cannulated screws: effects of placement angle and number of screws. Am J Orthop 2007;36:680–684
26. Maurer SG, Wright KE, Kummer FJ, Koval KJ. Two or three screws for fixation of femoral neck fractures? Am J Orthop 2003;32:438–442
27. Yang JJ, Lin LC, Chao KH, Chuang SY, Wu CC, Yeh TT, Lian YT. Risk factors for nonunion in patients with intracapsular femoral neck fractures treated with three cannulated screws placed in either a triangle or an inverted triangle configuration. J Bone Jt Surg Am 2013;95:61–69
28. Zdero R, Keast-Butler O, Schemitsch EH. A biomechanical comparison of two triple-screw methods for femoral neck fracture fixation in a synthetic bone model. J Trauma 2010;69:1537–1544
29. Filipov O. Biplane double-supported screw fixation of femoral neck fractures: surgical technique and surgical notes. J Am Acad Orthop Surg 2019;27:e507-e515
30. Filipov O, Gueorguiev B. Unique stability of femoral neck fractures treated with the novel biplane double-supported screw fixation method: a biomechanical cadaver study. Injury 2015;46:218-226.
31. Filipov O, Stoffel K, Gueorguiev B. Femoral neck fracture osteosynthesis by the biplane double-supported screw fixation method (BDSF) reduces the risk of fixation failure: clinical aoutcomes in 207 patients. J Arch Orthop Trauma Surg 2017;137:779-788
32. Galal S, Nagy M. Non-parallel screw fixation for femoral neck fractures in young adults. J Clin Orthop Trauma. 2017;8:220-2224
33. Sjöholm P, Otten V, Wolf O, Gordon M, Karsten G, Sköldenberg O, Mukka S. Posterior and anterior tilt increases the risk of failure after internal fixation of Garden I and II femoral neck fracture, Acta Orthopaedica 2019;90:6,537-541
34. Biz C, Tagliapietra J, Zonta F, Belluzzi E, Bragazzi NL, Ruggieri P. Predictors of early failure of the canulated screw system in patients, 65 years and older, with non-displaced femoral neck fractures. Aging Clinical and Experimental Research 2020;32:505-513.
35. Lapidus LJ, Charanlampidis A, Rundgren J, Enocson A. Internal fixation of garden I and II femoral neck fractures: posterior tilt did not influence the reoperation rate in 382 consecutives hips followed for a minimum of 5 years. J Orthop Trauma 2013;27:386-390

VALORACIÓN DE LA CALIDAD DE VIDA EN EL TRATAMIENTO ORTOPÉDICO DE LA LUMBALGIA

Autores: M.ª A. Cifuentes Sedano, C. García Pérez Teijón, J. A. de Pedro Moro, Manuel García Pérez-Teijón, I. Fraile Gamarra,J.F. Jimenez Biseu

DEPARTAMENTO DE CIRUGÍA, HOSPITAL CAUSA, SERVICIO DE TRAUMATOLOGÍA.

CORRESPONDENCIA

María Andrea Cifuentes Sedano
cheeflis@hotmail.com
6ta avenida 3-22 zona 10, off 805, Guatemala, Guatemala

RESUMEN

Introducción: La lumbalgia afecta al esqueleto axial. El diagnóstico se basa en la clínica y en la radiología. El tratamiento debe aliviar el dolor, disminuir inflamación y a mantener la movilidad. El uso de ortesis mejora el estado psicosocial del paciente adulto.

Materiales y Métodos: Durante 10 años se estudiaron a 160 pacientes en el Servicio COT del CAUSA. Fueron evaluados con una periodicidad de 12 meses, utilizando como escala de valoración de calidad de vida, el SF-36.

Resultados: 122 fueron masculinos y 38 femeninos, el rango de edad fue de 22 a 77 años, con una media de 48,6 ± 12,6 años. El inicio de los síntomas de la enfermedad fue de 24,2 ± 7.8 años. La depresión y ansiedad mejoraba con el uso de ortesis. La función mecánica y los signos radiológicos no.

Concusiones: El uso de ortesis mejora psicológicamente al paciente, la función mecánica no se ve favorecida. En adolescentes puede empeorar la curvatura principal hasta >6 grados sin mejoría clínica.

Palabras Clave: Lumbalgia, Depresión, Ansiedad, Calidad de Vida, Aparato Ortopédico.

ABSTRACT

Introduction: Low back pain affects the axial skeleton. The diagnosis is based on the clinic and the radiology. Treatment should relieve pain, decrease inflammation and maintain mobility. The use of orthotics improves the psychosocial state of the adult patient.

Methods: For 10 years, 160 patients were studied in the COT Service of CAUSA. They were evaluated with a periodicity of 12 months, using as a scale of assessment of quality of life, the SF-36.

Results: 122 were male and 38 females, the age range was 22 to 77 years, with a mean of 48,6 ± 12,6 years. The onset of disease symptoms was 24,2 ± 7,8 years. Depression and anxiety improved with the use of braces, but did not in the mechanical function and radiological signs.

Conclusions: The use of orthotics improves the patient psychologically; mechanical function is not favored. In adolescents, the main curvature may worsen to> 6 degrees without clinical improvement.

Key Words: Low back pain, Depression, Anxiety, Quality of Life, Orthopedic System.

INTRODUCCIÓN

La lumbalgia, término que proviene del griego *lumbos* (columna) y *algios* (dolor) es una enfermedad inflamatoria de etiología desconocida que afecta fundamentalmente al esqueleto axial, especialmente a las articulaciones sacroilíacas; puede observarse compromiso de las articulaciones periféricas y algunos pacientes desarrollan manifestaciones extra-articulares.

Tiene un inicio insidioso, La lumbalgia suele comenzar alrededor de los 20 años; es raro observar un inicio *antes de la madurez esquelética* y después de los 40, lo que suele provocar una demora en el diagnóstico. El dolor vertebral constituye la forma de inicio más frecuente; se localiza en la mayor parte de los casos en la columna lumbar. De forma característica el dolor aparece con el reposo, fundamentalmente de madrugada y despierta al paciente. La actividad física, los cambios de postura en la cama o el hecho de levantarse pueden aliviar los síntomas .

El principal signo que aparece en la exploración física es la limitación de la movilidad lumbar con disminución de la extensión, de la flexión y de la lateralización.

No existe ninguna prueba analítica definitiva para el diagnóstico. La evidencia de sacroileítis es el signo radiológico más importante y determinante para el diagnóstico aunque en ocasiones se precisa de una larga evolución de la enfermedad para que sea evidente. En fase iniciales suele existir un borramiento de los límites articulares que provoca una falsa impresión de ensanchamiento articular. Posteriormente se observa esclerosis y se hace evidente la presencia de erosiones articulares. En fases más tardías aparecen puentes óseos que unen el hueso ilíaco y el sacro; finalmente desaparece la solución de continuidad entre estos dos huesos. la tomografía computarizada como la resonancia magnética permiten detectar precozmente estas alteraciones.

El diagnóstico de la EA se basa en los datos clínicos y en la evidencia radiológica de sacroileítis. Actualmente siguen utilizándose los criterios de clasificación de Nueva York de 1984 que poseen una sensibilidad del 83% y una especificidad del 98%, pero que son poco útiles para el diagnóstico precoz. 1. Dolor lumbar de al menos 3 meses de duración que mejora con el ejercicio y no se alivia con el reposo. 2. Limitación de la movilidad de la columna lumbar en los planos frontal y sagital. 3. Limitación de la expansión torácica respecto a los valores normales para edad y sexo. 4. Sacroilitis bilateral grado II a IV. 5. Sacroilitis unilateral grado III a IV.

El diagnóstico diferencial entre la EA y otras enfermedades del grupo de las espondiloartropatías puede resultar especialmente difícil, ya que tienen un patrón de distribución articular similar (oligoartritis de predominio en

extremidades inferiores, entesopatía y afección uni o bilateral de sacroilíacas).

El tratamiento debe estar encaminado, por un lado a aliviar el dolor y a disminuir los signos inflamatorios y por otro a mantener una correcta movilidad axial y periférica y a evitar la aparición de posturas incorrectas. Además, se deben considerar las manifestaciones sistémicas y las complicaciones relacionadas con la enfermedad. Se debe promover la eliminación de tabaquismo.

El concepto de calidad de vida puede tener distintos significados para cada persona y tiene relación con datos objetivos como el nivel social o económico o el estado de salud y también con otros parámetros mucho más subjetivos como las creencias, la escala de valores o las expectativas vitales. En el contexto de las ciencias de la salud, se hace referencia a la CVRS para una mejor evaluación de la calidad de vida.

Las alteraciones psicológicas constituyen una manifestación muy importante en las enfermedades crónicas, especialmente en aquellas que provocan dolor y limitación funcional.

El presente estudio quiere conocer la prevalencia de síntomas depresivos y de ansiedad (síntomas psicológicos) en pacientes afectos de lumbalgia y determinar los factores socio-demográficos, clínicos, analíticos, metrológicos y radiológicos que influyen en su aparición. Para ello se han utilizado cuestionarios validados de ansiedad y de depresión ampliamente aceptados y utilizados en muchos estudios clínicos. Para el resto de variables se utilizan determinaciones analíticas, cuestionarios de actividad, de funcionalidad, así como valoraciones metrológicas y radiológicas que gozan de un amplio consenso sobre su validez en la literatura médica actualmente disponible.

MATERIALES Y MÉTODOS

Durante un periodo de 10 años (desde el 1 de enero de 2000 y el 30 de Septiembre de 2009), se estudiaron a 160 pacientes con diagnóstico de lumbalgia en las Consultas Externas del Servicio de Traumatología del Hospital Clínico de Salamanca. Una paciente que habían sido diagnosticados de esquizofrenia con anterioridad al diagnóstico de lumbalgia, se excluyó del estudio.

Todos fueron evaluados por el mismo médico desde su inicio de diagnóstico y con un seguimiento con una periodicidad no más de 12 meses. En el momento de la visita se llevó a cabo el interrogatorio y la exploración física, se cumplimentaron las escalas analógicas y se administraron los cuestionarios. La analítica se había practicado dentro de los 15 días previos a la visita.

Las variables que se incluyeron en el estudio fueron: variables socio-demográficas (género, edad, estado civil, actividad laboral), variables clínicas (edad al inicio de la enfermedad, tiempo de evolución, dolor, antecedentes quirúrgicos, tabaquismo), variables metrológicas (prueba de Schober modificada, expansión torácica, distancia occipucio-pared), variables radiológicas, variables psicológicas.

Para cada uno de los dominios, los instrumentos finalmente propuestos fueron los siguientes: a) función física: Índice Funcional de Dougados (DFI) y *Bath Ankylosing Spondylitis Functional Index* (BASFI); b) dolor: dolor en la columna y dolor nocturno durante la última semana evaluado mediante la escala visual analógica (EVA); c) movilidad espinal: prueba de Schober modificada, expansión torácica y distancia occipucio-pared; d) rigidez espinal: duración de la rigidez matutina de la columna durante la última semana, evaluada mediante EVA; e) valoración global de la enfermedad establecida por el enfermo mediante EVA de la última semana; f) presencia de artritis periférica y entesis: número de articulaciones inflamadas (recuento de 44 articulaciones); para la entesis no hubo consenso definitivo; g) reacción de fase aguda, analizada mediante la VSG y la PCR; h) astenia o fatiga: valorada mediante EVA de la última semana; i) estudio radiológico de la columna: radiografía frente y lateral del segmento lumbar, lateral del segmento cervical y frente de pelvis.

Además, con la finalidad de valorar la actividad de la enfermedad por parte del paciente y la calidad de vida se han desarrollado cuestionarios basados en el SF-36 que una vez validados han supuesto un notable avance en la evaluación del enfermo afecto de EA. Tales cuestionarios son generales y específicos como el HAQ, HAQ-S *(Health Assessement Questionnaire, Health Assessement Questionnaire-Spondyloarthropathy), Ankylosing Spondylitis Quality of Life* (ASQoL) y el *Patient Generated Index* (PGI).

El presente trabajo se ha realizado mediante cuestionarios validados para la detección de síntomas de depresión y de ansiedad. A partir de la puntuación obtenida en los cuestionarios, se considera la presencia o ausencia de síntomas de ansiedad o de depresión sin que ello comporte el establecimiento de un diagnóstico. Existen diversos cuestionarios diseñados con el fin de detectar la presencia de estos síntomas, que son los que se describen a continuación, con especial atención a los utilizados en este trabajo. *Center For Epidemiological Studies Depression Scale* (CES-D), *Minnesota Multiphasic Personal Inventory* (MMPI), *Arthritis Impact Measurement Scales* (AIMS), Escala de Depresión De Hamilton (*Hamilton Depression Scale*), *Hospital Anxiety and Depression Scale* (HADS), Escala de Depresión Geriátrica (*Geriatric Depression Scales, GDS*), Inventario de Depresion de Beck (BDI), *State-Trait Anxiety Inventory* (STAI),

Previo al análisis de los datos se procedió a una verificación y depuración de los mismos por medio de detección de valores imposibles, a través de la edición del valor mínimo y el valor máximo de cada variable cuantitativa, y mediante tablas de frecuencias en variables cualitativas. Posteriormente se procedió al análisis estadístico descriptivo y analítico.

El análisis estadístico descriptivo consistió en la descripción de variables cualitativas mediante números absolutos y porcentajes sobre el total, mientras las variables cuantitativas se describieron a través de medidas de tendencia central (media y/o mediana) y de dispersión (desviación estándar y/o rango).

El análisis estadístico analítico consistió en un estudio bivariado para determinar la posible asociación entre cada una de las variables de estudio y la variable resultado (ansiedad E, ansiedad R y depresión) y multivariado para el estudio de asociación con la variable resultado independiente de otros factores.

El análisis estadístico bivariado se fundamentó en el uso del test de Chicuadrado para las variables cualitativas, o test exacto de Fisher cuando las frecuencias esperadas eran < 5 en > 20% de las casillas. Para las variables cuantitativas, tras

comprobar la normalidad en su distribución por medio de la prueba de Kolmogorov-Smirnov y por tratarse de datos independientes, utilizamos el test de la t-Student. Fueron estudiadas a su vez la presencia o ausencia de asociación entre ellas por medio del test de correlación de Pearson y representadas gráficamente por medio de gráficos de dispersión.

Para el análisis estadístico se utilizó el paquete estadístico SPSS 11.0, considerando como nivel de significación estadística un 5% ($p < 0.05$).

RESULTADOS

El total de la muestra fue de 160 pacientes de los cuales 122 fueron masculinos (76.2%) y 38 femeninos (23.8%), el rango de edad fue de 22 a 77 años, con una media de 48.6 ± 12.6 años. En el estado civil, 134 pacientes (84%) estaban casados o convivían con pareja estable y 26 (16%) eran solteros, separados o viudos. El nivel de escolaridad de 67 pacientes (42%) habían cursado como máximo estudios primarios, 60 (37%) estudios secundarios y 33 (21%) estudios superiores. Ochenta y tres (52%) pacientes se encontraban en situación laboral activa o bien ejercían labores en el propio domicilio, 37 (23%) estaban en situación de incapacidad laboral permanente y 40 (25%) en situación de incapacidad laboral temporal, en paro, cursando estudios o eran jubilados.

La edad de los pacientes al inicio de los síntomas de la enfermedad fue de 24.2 ± 7.8 años, con un mínimo de 8 y un máximo de 50 años. El tiempo de evolución de la enfermedad fue de 24.3 ± 11.9 años con un mínimo de 2 y un máximo de 53 años. Cuarenta y cuatro (27,5%) pacientes presentaban algún tipo de afección articular periférica en el momento de la visita. En 16 era monoartricular, en 20 oligoarticular y en 8 poliarticular. La puntuación de la EVA para el dolor axial diurno o nocturno en la última semana fue de 44.3 ± 24.9 mm, con un mínimo de 0 y un máximo de 100. En 90 (56.3%) pacientes la puntuación fue superior a 40. En la semana previa a la visita, 75 (46.9%) pacientes referían haber tenido dolor nocturno axial de características inflamatorias. La puntuación de la EVA correspondiente a la actividad de la enfermedad valorada por el propio paciente fue de 42.7 ± 24.4 mm, con un mínimo de 0 y un máximo de 100. En 86 (53.8%) pacientes la puntuación fue superior a 40.

Diecinueve (11.9%) pacientes habían sido sometidos a algún tipo de intervención quirúrgica del aparato locomotor incluyendo la implantación de prótesis de cadera o de rodilla, sinovectomía y artrodesis de muñeca, osteotomía vertebral correctora y artrodesis vertebral. La media del Índice de Charlson fue de 0.45 ± 0.97. Ciento dieciséis (72.5%) pacientes no presentaron ninguna de las condiciones de comorbilidad que se contemplan en el índice. Se consideraron fumadores 43 (27%) pacientes.

El valor medio del BASFI fue de 35.9 ± 26.2, con un mínimo de 0 y un máximo de 94. En 59 (36.9%) pacientes la puntuación superior a 40. El valor medio del HAQEA fue de 1.0 ± 2.3. Cincuenta y siete (35.6%) pacientes no presentaban limitación de su capacidad funcional, 83 (51.9%) una limitación funcional moderada y 20 (12.5%) una limitación funcional importante. El valor medio del índice de actividad BASDAI fue de 40.4 ± 22.7 con puntuaciones entre 0 y 91. De ellos 75 (46.9%) tenían una puntuación superior a 40.

El valor medio de la prueba de Schober modificada fue de 4.0 ± 1.9 cm, con un mínimo de 0.6 y un máximo de 8 cm. Ciento doce (70%) pacientes presentaban un valor inferior a 5 cm. El valor medio de la expansión torácica fue de 4.8 ± 1.9 cm, con un mínimo de 0.2 y un máximo de 10 cm. Ciento cinco (65.6%) pacientes presentaban un valor inferior a 5 cm. El valor medio de la distancia occipucio-pared fue de 4.0 ± 6.1 cm, con un mínimo de 0 y un máximo de 32 cm. Setenta y cuatro (46.3%) pacientes presentaban un valor superior a 0 cm.

El valor medio de la puntuación BASRI en la columna cervical fue de 1.7 ± 1.5; ochenta y cuatro (52.5%) pacientes presentaban una puntuación de 0 o de 1, 25 (15.6%) de 2, 14 (8.7%) de 3 y 37 (23.2%) de 4. El valor medio de la puntuación BASRI en la columna lumbar fue de 2.1 ± 1.5; sesenta y cinco (40.6%) pacientes tenían una puntuación de 0 o de 1, 23 (14.4%) de 2, 28 (17.5%) de 3 y 44 (27.5%) de 4. El valor medio de la puntuación BASRI para las caderas fue de 1.4 ± 1.3; ochenta y ocho (55%) pacientes tenían una puntuación de 0 ó 1, 41 (25.6%) de 2, 17 (10.6%) de 3 y 14 (8.8%) de 4.

Las prevalencias de síntomas de depresión con relación a las puntuaciones obtenidas según la clasificación de Beck y según el punto de corte establecido en 18 fueron: el valor medio del BDI fue de 11,5+7,2, con un mínimo de 0 y un máximo de 30. Con el punto de corte establecido de acuerdo con una desviación estándar por encima de la media (BDI > 18), 37 (23.1%) pacientes presentaban síntomas de depresión; el valor medio del BDI en este subgrupo de pacientes fue de 22.3 ± 3,9, con un mínimo de 18 y un máximo 30. Ciento veintitrés (76.9%) pacientes no presentaban síntomas de depresión (BDI <18); el valor medio del BDI en este subgrupo de pacientes fue de 8,2 + 4,1, con un mínimo de 0 y un máximo 16.

Por agrupación, de acuerdo con subgrupos descritos por Beck, 73 pacientes (45.6%) presentaron un test considerado normal (<9), 57 (35.6%) síntomas depresivos leves (BDI 10-18), 27 (16.9%) síntomas moderados (BDI 19-29) y 3 (1.9%) graves (BDI 30-63). No se observaron diferencias significativas en relación al género en los diversos subgrupos.

En la TABLA I se exponen las diferencias observadas en las variables clínicas al dividir el grupo de pacientes en virtud de que presentaran o no síntomas de depresión.

Los pacientes con una puntuación de la EVA superior a 40 en su valoración del dolor en cualquier momento del día, presentaron con mayor frecuencia síntomas de depresión (28.9%) que los pacientes con una puntuación igual o inferior a 40 (15.7%) (Odds Ratio (OR) Intervalo de Confianza 95%(IC 95) = 2.93 1.31-6.57). Los pacientes con dolor nocturno presentaron con mayor frecuencia (32%) síntomas de depresión que los pacientes sin dolor nocturno (15.3%) (OR IC95= 2.09 1.15-3.81).

También los pacientes con una puntuación superior a 40 de la EVA de la actividad de la EA presentaron con mayor frecuencia síntomas de depresión (31.4%) con relación a los pacientes con una puntuación inferior o igual a 40 (13.5%) (OR IC95 = 2.93 1.31-6.57).

Los pacientes con una puntuación de BASFI superior a 40 presentaron una frecuencia significativamente mayor de síntomas de depresión. Veinticuatro (40.7%) de los pacientes con afección funcional significativa presentaron síntomas de depresión, mientras que esta circunstancia aconteció en 13 (12.9%) de los pacientes sin afección funcional significativa (OR IC95 = 4,64 2,13-10,13).

Tabla 1.

DEPRESIÓN					
		Total	< 18 n (%)	≥ 18 n (%)	p*
Edad de inicio	Media (DE)	160	24,2 (7,9)	24,5 (7,4)	0,848
Tiempo evolución	Media (DE)	160	24,2 (12)	24,7 (11,8)	0,838
Articulac. Periféricas	Si	44	33 (75,0)	11 (25,0)	0,729
	No	116	90 (77,6)	26 (22,4)	
Dolor (EAV)	≤ 40	70	59 (84,3)	11 (15,7)	0,050*
	> 40	90	64 (71,1)	26 (28,9)	
Dolor nocturno	Sí	75	51 (68,0)	24 (32,0)	0,012*
	No	85	72 (84,7)	13 (15,3)	
Activ. Paciente (EAV)	≤ 40	74	64 (86,5)	10 (13,5)	0,007*
	> 40	86	59 (68,6)	27 (31,4)	
Uveitis	Sí	42	31 (73,8)	11 (26,2)	0,583
	No	118	92 (78,0)	26 (22,0)	
Cirugía previa	Sí	19	13 (68,4)	6 (31,6)	0,352
	No	141	110 (78,0)	31 (22,0)	
Comorbilidad	Con Comorb.	44	30 (68,2)	14 (31,8)	0,108
	Sin Comorb.	118	93 (80,2)	23 (19,8)	
Hábito tabáquico	Sí	43	33 (76,7)	10 (23,3)	0,981
	No	117	90 (76,9)	27 (23,1)	

** Nivel de significación estadística p<0,05, según test de Chi-cuadrado, test exacto de Fisher o test de t de Student*

Para el HAQEA, el 8.8% de los pacientes sin afección funcional, el 26.5% de los pacientes con afección funcional moderada y el 50% de los pacientes con afección funcional grave presentaron síntomas de depresión; las diferencias fueron estadísticamente significativas (p<0,001).

Los pacientes con una puntuación de BASDAI superior a 40 presentaron una frecuencia significativamente mayor de síntomas de depresión. Veintisiete (36%) de los pacientes con actividad significativa presentaron síntomas de depresión mientras que esta circunstancia aconteció en 10 (11.8%) de los pacientes sin actividad significativa (p<0,001; OR IC95 = 4.22 1.88-9.40).

No se observaron diferencias significativas con relación a la edad de inicio (p=0.848), al tiempo de evolución (p=0.838), a la presencia de afección articular periférica (p=0.729) o de uveítis (p=0.583), al antecedente de cirugía previa del aparato locomotor (p=0.352), a la comorbilidad (p=0.108) o al hábito tabáquico (p=0.981).

En la TABLA II se exponen las diferencias observadas en las variables metrológicas al dividir el grupo de pacientes en virtud de que presentaran o no síntomas de depresión.

No se observaron diferencias significativas entre los pacientes en cuanto a la prueba de Schober (p=0,368), la expansión torácica (p=0,192), y la distancia occipucio-pared (p=0,996).

En la TABLA III se exponen las diferencias observadas en las variables radiológicas al dividir el grupo de pacientes en virtud de que presentaran o no síntomas de depresión.

Se observaron diferencias significativas en la puntuación BASRI correspondiente a la columna lumbar (p<0,001), en la que los pacientes con puntuación radiológica de 2 o 3 presentaron mayor porcentaje de síntomas de depresión (43,5% y 42,9%) que los pacientes con puntuación 0 o 1 (15,4%) y 4 (11,4%). No se observaron diferencias en cuanto a las puntuaciones en columna cervical (p=0,253) o en articulaciones coxofemorales (p=0,159).

Tabla 2.

DEPRESIÓN					
		Total	< 18 n (%)	≥ 18 n (%)	p*
Test de Schober M.	Media (DE)	160	4,1 (2,0)	3,8 (1,8)	0,368
Expansión torácica	Media (DE)	160	4,9 (2,0)	4,5 (1,8)	0,192
Distancia Occip.-pared	Media (DE)	160	4,0 (6,2)	4,1 (6,1)	0,966

** Nivel de significación estadística p<0,05, según test de Chi-cuadrado, test exacto de Fisher o test de t de Student*

Tabla 3.

DEPRESIÓN					
		Total	< 18 n (%)	≥ 18 n (%)	p*
Afecc. Sacroiliacas	II	28	22 (78,6)	6 (21,4)	0,552
	III	49	35 (71,4)	14 (28,6)	
	IV	83	66 (79,5)	17 (20,5)	
Afecc. C. Cervical	0-1	84	65 (77,4)	19 (22,6)	0,253
	2	25	19 (76,0)	6 (24,0)	
	3	14	8 (57,1)	6 (42,9)	
	4	37	31 (83,8)	6 (16,2)	
Afecc. C. Lumbar	0-1	65	55 (84,6)	10 (15,4)	< 0,001*
	2	23	13 (56,5)	10 (43,5)	
	3	28	16 (57,1)	12 (42,9)	
	4	44	39 (88,6)	5 (11,4)	
Afecc. Caderas	0-1	88	67 (76,1)	21 (23,9)	0,159
	2	41	28 (68,3)	13 (31,7)	
	3	17	16 (94,1)	1 (5,9)	
	4	14	12 (85,7)	2 (14,3)	

** Nivel de significación estadística p<0,05, según test de Chi-cuadrado, test exacto de Fisher.*

Asimismo, tampoco se observaron diferencias en cuanto a los grados de afección de las articulaciones sacroilíacas (p=0,552).

En la TABLA IV se exponen las diferencias observadas en las variables Sociodemográficas al dividir el grupo de pacientes en virtud de que presentaran o no síntomas de ansiedad E.

En la TABLA V se exponen las diferencias observadas en las variables metrológicas al dividir el grupo de pacientes en virtud de que presentaran o no síntomas de ansiedad E.

No se observaron diferencias significativas entre los pacientes en cuanto a la prueba de Schober modificada (p=0,084), la expansión torácica (p=0,057) y la distancia occipucio-pared (p=0,206).

Se observó correlación significativa entre el BDI y la intensidad del dolor (R=0,319; p<0,001), la actividad valorada por el enfermo (R=0,363; p<0,001), la ansiedad E (R=0,666; p<0,001) y la ansiedad R (R=0,717; p<0,001). Por el contrario no observó correlación con la edad, la edad al inicio de la enfermedad, el tiempo de evolución de la enfermedad, la prueba de Schober modificada, la expansión torácica y la distancia occipucio-pared.

Se observó una correlación significativa entre la ansiedad E y la intensidad del dolor (R=0,370; p<0,001), la actividad valorada por el enfermo (R=0,451; p<0,001), la depresión (R=0,666; p<0,001) y la ansiedad R (R=0,753; p<0,001). Por el contrario no se observó correlación con la edad, la edad al inicio de la enfermedad, el tiempo de evolución de la enfermedad, la prueba de Schober modificada, la expansión torácica y la distancia occipucio-pared.

DISCUSIÓN

Se ha demostrado que el uso de aparatos mejora psicológicamente el estado del paciente, sin embargo, no se evidencia mejoría en la patología clínica.

La mayoría de los enfermos con lumbalgia presentan dolor persistente y deterioro de la capacidad funcional. Estas circunstancias pueden, presumiblemente, determinar alteraciones en la esfera psíquica del enfermo. Sorprendentemente, apenas se dispone de estudios en los que se haya evaluado la frecuencia de los síntomas psicológicos en pacientes con lumbalgia, así como su relación con las variables socio-demográficas, clínicas, analíticas y radiológicas propias de la enfermedad, relegando las alteraciones psicológicas a un plano mucho más secundario.

El presente estudio se ha realizado con un número importante de pacientes seguidos de forma protocolizada en una consulta monográfica de un servicio de Traumatología. La serie es representativa de la realidad de la lumbalgia en nuestro medio.

En nuestra serie la prevalencia de los síntomas depresivos oscila, según el punto de corte que se establezca, entre el 35% para síntomas depresivos leves, el 16% para síntomas depresivos moderados y el 1,9% para síntomas depresivos graves. Cuando se sitúa en el referido 18, de una desviación estándar por encima de la media, la prevalencia de los síntomas depresivos es del 23%. Se trata de un valor cercano al obtenido por MJ Moreno (22%) en un trabajo realizado en la Comunidad Murciana y que se ha presentado en forma de tesis doctoral. Diversos autores extranjeros han obtenido cifras similares. Así, Barlow observaron una prevalencia del 31%, Bradna del 36% y Pirildar del 38% en un estudio publicado recientemente, cuyo objetivo principal fue analizar la función sexual de un grupo de 65 varones con EA.

En la lumbalgia, el diagnóstico de depresión clínica mediante la utilización de entrevistas dirigidas se ha establecido en el 13-20%, cifra que supone el doble de la prevalencia de depresión en la población general.

En los estudios publicados previamente existe escasa información acerca de los factores asociados a los síntomas

Tabla 4.

ANSIEDAD ESTADO					
		Total	< 8 n (%)	≥ 8 n (%)	p*
Género	Mujer	38	31 (81,6)	7 (18,4)	0,431
	Varón	122	92 (75,4)	30 (18,4)	
Edad	Media (DE)	160	48,8 (12,3)	48,4 (13,9)	0,897
Estado Civil	Sin pareja estable	26	19 (73,1)	7 (28,0)	0,616
	Con pareja estable	134	104 (77,6)	30 (22,4)	
Nivel Estudios	Primarios	67	51 (76,1)	16 (23,9)	0,203
	Secundarios	60	43 (71,7)	17 (28,3)	
	Superiores	33	29 (87,9)	4 (12,1)	
Situación Labor.	Activo o Lab. Casa	83	69 (83,1)	14 (16,9)	0,131
	Incapac. Permanente	37	25 (67,6)	12 (32,4)	
	Otros**	40	29 (72,5)	11 (27,5)	

** Nivel de significación estadística p<0,05, según test de Chi-cuadrado, test exacto de Fisher o test de t de Student*

*** Incluye Incapacidad laboral temporal, paro, estudios y jubilados No se observaron diferencias significativas en relación a la edad del paciente (p= 0,854) o al género (p = 0,475). Tampoco se observaron diferencias significativas en cuanto al estado civil (p = 0,607), el nivel de estudios (p = 0,228) o la situación laboral (p = 0,053).*

de depresión en los pacientes con lumbalgia. En el estudio de Barlow et al se incluyeron 177 pacientes con una edad media de 43 años y una duración media de la enfermedad de 18 años. Los autores observaron que la depresión era más frecuente en mujeres (46%) que en varones (26%). En las mujeres, el único factor predictivo de depresión, estadísticamente significativo, fue la intensidad del dolor, que explicaba el 46,31% de la variación del CES-D. En los varones el factor predictivo fue, principalmente, el grado de discapacidad; se observó una menor correlación con la intensidad del dolor, con el control interno de la salud, con el nivel de autoestima y con la frecuencia en el ejercicio que, en conjunto, explicaban el 31,35% de la variación en la puntuación del CES-D.

En el presente estudio la prevalencia de síntomas de depresión en mujeres (23,9%) fue similar a la observada en los varones (23%). La discrepancia con respecto al estudio de Barlow et al podría radicar en las diferencias en cuanto a la actividad de la enfermedad de las mujeres, dado que la prevalencia en los varones es similar (26% vs 23%) o bien a diferencias culturales en la percepción de la enfermedad.

La mayor parte de los estudios sobre alteraciones psicológicas en las enfermedades reumáticas se han focalizado en la depresión y apenas se ha prestado atención a la ansiedad. Se conoce, sin embargo, que la ansiedad puede constituir también un trastorno importante en los pacientes con AR y con otras enfermedades inflamatorias.

En conjunto podemos confirmar la presencia de un alto porcentaje de síntomas de psicológicos en pacientes con lumbalgia que es comparable al observado en otras enfermedades de naturaleza inflamatoria. La detección de estos síntomas es especialmente importante por su relación con la calidad de vida relacionada con la salud, con la adherencia a los tratamientos, con el empleo de recursos sanitarios y con la percepción del dolor.

La depresión puede tener efectos negativos significativos en los pacientes con enfermedades crónicas, incluyendo el empeoramiento de los síntomas físicos, el aumento de los días de baja laboral e incluso el aumento de la mortalidad.

La mejoría del dolor es uno de los aspectos más importantes en la terapéutica de la lumbalgia. En muchas ocasiones, los tratamientos empleados en el control sintomático del dolor como los analgésicos, los antiinflamatorios, los tratamientos de segunda línea o más recientemente los tratamientos biológicos contribuyen a mejorar la percepción del dolor, pero no son suficientes en todos los casos. La mejoría del estado psicológico mediante fármacos específicos (ansiolíticos/ antidepresivos) tienen un efecto positivo para el paciente al mejorar, al mismo tiempo el estado psicológico y la percepción del dolor.

Tabla 5

ANSIEDAD ESTADO					
		Total	< 8 n (%)	≥ 8 n (%)	p*
Test de Schober M.	Media (DE)	160	4,2 (2,0)	3,6 (1,9)	0,084
Expansión torácica	Media (DE)	160	5,0 (2,0)	4,3 (1,8)	0,057
Distancia Occip.-pared	Media (DE)	160	3,7 (5,9)	5,2 (6,8)	0,206

** Nivel de significación estadística p<0,05, según test de Chi-cuadrado, test exacto de Fisher o test de t de Student*

En otro estudio, los resultados sugieren que el uso de aparatos ortopédicos tiene un impacto negativo en la imagen corporal y la calidad de vida.

Queda por demostrar que la implementación del gasto sanitario en ortesis lumbares, que solo mejoran el aspecto psicosocial de paciente, justifique su utilización (Bibliografía).

AGRADECIMIENTOS

Este trabajo es un reconocimiento a las tres personas sin las que no se hubiera concedido:

- María Andrea Cifuentes Sedano, extraordinaria compañera que aportó calma, entusiasmo y dedicación.
- José Antonio de Pedro Moro: in memoriam
- Inés Fraile Gamarra.

CONFLICTO DE INTERESES

Los autores declaramos no tener ningún conflicto de intereses.

BIBLIOGRAFÍA

1. Amor B, Santos RS, Nahal R, Listrat V, Dougados M. Predictive factors for the longterm outcome of spondyloarthropaties. J Rheumatol 1994; 21: 1883-1887.
2. Ariza-Ariza R, Hernández-Cruz B, Navarro-Sarabia F. Physical function and health related quality of life of Spanish patients with ankylosing spondylitis. Arthritis Rheum (Arthritis Care Res) 2003; 49: 483-487.
3. Averns HL, Oxtoby J, Taylor HG, Jones PW, Dziedzic K, Dawes PT. Radiological outcome in ankylosing spondylitis: use of the Stoke Ankylosing Spondylitis Spine Score (SASSS). Br J Rheumatol 1996; 35:373-376.
4. Alonso J, Prieto L, Antó JM. La versión española del SF-36 Health Survey (cuestionario de salud SF-36): un instrumento para la medida de los resultados clínicos. Med Clin (Barc) 1995; 104: 771-776.
5. Batlle-Gualda E. Mediciones (II). ¿Cómo medir la calidad de vida?. Cuestionarios y escalas de salud. En: Ballina FJ, Carmona L, editores. Manual de Epidemiología para reumatólogos. Madrid: Ediciones Ergon, 2000; p. 41-69.
6. Ayuso Gutierrez JL. Comorbilidad depresión-ansiedad: aspectos clínicos. Psiquiatría. COM (revista electrónica) 1997; 1 (I) (consultado el 05-07-2004). Disponible en: URL: http://www.psiquiatria.com/vol1num1/art_2.htm
7. Braun J, Bollow M, Remlinger G, Eggens U, Rudwaleit M, Distler A et al. Prevalence of spondyloarthropathies in HLA-B27 positive and negative blood donors. Arthritis Rheum 1998; 41: 58-67.
8. Braun J, Brandt J, Listing J, Zink A, Alten R, Burmester G, et al. Long-term efficacy and safety of infliximab in the treatment of ankylosing spondylitis : an open, observational, extension study of a three-month, randomized, placebocontrolled trial. Arthritis Rheum 2003; 48: 2224-2233.
9. Clegg DO, Reda DJ, Weisman MH, Blackburn WD, Cush JJ, Cannon GW, et al. Comparison of sulfasalazine and placebo in the treatment of ankylosing spondylitis. Arthritis Rheum 1996; 39: 2004-2012.
10. Conde López V, Esteban T, Useros E. Revisión crítica de la adaptación castellana del cuestionario de Beck. Revista de Psicología General y Aplicada 1976; 31: 469-497
11. E Collantes, E. Muñoz-Gomáriz, E Batlle, JL Fernández-Sueiro, CM González, J Gratacós, X Juanola, J Mulero, JC Torre-Alonso, P Zarco. Registro nacional de pacientes con espondiloartropatía (REGISPONSER) Características clínicas de los 961 primeros pacientes incluidos. Reumatol Clin 2005; 1 (Especial Congreso): 21
12. Guyatt GH, Fenny DH, Patrick DL. Measuring health related quality of life. Basic sciencies review. Ann Intern Med 1993; 70: 225-230.
13. Guyatt GH, A taxonomy of health status instruments. J Rheumatol 1995; 22: 1188-1190.
14. Haythornwaite JA, Sieber WJ, Kerns RD. Depression and the chronic pain experience. Pain 1991; 46: 177-184.
15. Mäki-Ikola O, Nissila M, Lehtinen K, Keirisalo-Repo M, Toivanen P, Granfors K. Antibodies to Klebsiella pneumoniae, Escherichia coli and Proteus mirabilis in the sera of patients with axial and peripheral form of ankylosing spondylitis. Br J Rheumatol 1995; 34: 413-417.
16. Moreno MJ. Estudio del desarrollo de síntomas relacionados con ansiedade y depresión en pacientes con espondilitis anquilosante (EA) y su correlación con otras variables clínicas de carácter físico. Tesis Doctoral. Universidad de Murcia. Diciembre 2003
17. Roussou E, Kennedy G, Garrett S, Calin A. Socio-economic status in ankylosing spondylitis: relatioship between occupation and disease activity. J Rheumatol 1997; 24: 908-911
18. Ruof J, Stucki R. Comparison of the Dougados functional index and the BASFI. A literature review. J Rheumatol 1999; 26: 955-960.
19. Stoll T, Kauer Y, Büchi S, Klaghofer R, Sensky T, Villiger PM. Prediction of depression in systemic lupus erythematosus patients using SF-36 mental Health scores. Rheumatology. 2001; 40: 695-698
20. Vallejo-Pareja MA, Comeche MI. Depresión, ansiedad y dolor crónico. En: Fernández-Abascal EG, Palmero F, editores. Emociones y salud. Barcelona: Editorial Ariel SA, 1999; p. 279-299.

HIDATIDOSIS. EXPERIENCIA EN NUESTRO MEDIO

Autores: R. Montoya; J. M. De haro; I. Balcells; M. Belhassen; J. F. Blanco

SERVICIO DE CIRUGÍA ORTOPÉDICA Y TRAUMATOLOGÍA, EN COLABORACIÓN CON EL SERVICIO DE ENFERMEDADES INFECCIOSAS DEL COMPLEJO ASISTENCIAL UNIVERSITARIO DE SALAMANCA

CORRESPONDENCIA

Rocío Montoya Saénz
rociomontoya@saludcastillayleon.es

RESUMEN

La hidatidosis es una enfermedad del tipo zoonosis parasitaria con una alta prevalencia en regiones templadas de España, y más concretamente en nuestro medio, Castilla y León, siendo considerada una enfermedad endémica regional.

Es causada por el estado larvario del cestodo *Echinococcus granulosus*, considerándose el perro, el principal hospedador definitivo que transmitirá la enfermedad a los a seres humanos.

La cepa más frecuente asociada con la hidatidosis humana parece ser la cepa ovejas comunes (G1), teniendo una mayor prevalencia en áreas rurales dada la relación rumiante-perro-hombre.

En el artículo que presentamos, hemos querido realizar una revisión y presentación de los casos de Hidatidosis osteomuscular de los que existe constancia en nuestro centro entre los años 1990 y 2021, como población representativa en nuestro medio de afectación de dicha enfermedad, pudiendo analizar el tratamiento recibido por parte de las diferentes especialidades médicas a cargo y su evolución ulterior.

SUMMARY

Hydatidosis is a disease of the parasitic zoonosis type with a high prevalence rate in the temperate regions of Spain, in particular in our region, Castilla y León, where it is considered as a regional endemic disease.

It is caused by the larval stages of the cestode *Echinococcus granulosus*, with the dog being considered the main final host to transmit the disease to humans.

The most frequent strain associated with human Hydatidosis seems to be the common sheep strain (G1), which has a higher prevalence rate in rural areas due to ruminant-dog-man relationship.

In the article we are featuring, we have sought to make a revision and a presentation of the musculoskeletal Hydatidosis cases recorded in our centre between 1990 and 2021, as representative population of such disease affectation in our environment, as well as make an analysis of the treatment prescribed by different medical specialities in charge and its later evolution.

INTRODUCCIÓN

La hidatidosis es una zoonosis parasitaria, endémica en determinadas áreas geográficas, producida por el estado larvario del céstodo *Echinococcus granulosus* de la familia Taeniidae, caracterizada por la formación de quistes que pueden afectar a distintos órganos.

La localización más frecuente es el hígado, seguido del pulmón. La afectación ósea es una expresión clínica poco común de esta enfermedad, representando el 1-4% del total, pero a su vez, supone una de las variantes de mayor gravedad[1]. La columna vertebral es la localización más frecuentemente afectada, seguida de los huesos largos (metáfisis) y la pelvis. El mecanismo de llegada de éste parasito al hueso en cuestión, es vía circulatoria arterial, llegando a provocar la atrofia y destrucción del tejido óseo[2].

Las manifestaciones clínicas suelen ser inespecíficas. Lo más frecuente es que las lesiones sean asintomáticas y se diagnostiquen de forma incidental, ya que la infección puede permanecer clínicamente latente por muchos años. Debido a este periodo de latencia tan largo, el diagnostico suele realizarse en estadios avanzados cuando la afectación ósea es muy extensa, generando un mal pronóstico. El dolor y la impotencia funcional son los síntomas principales cuando estos aparecen; pero dependiendo de la localización y del tiempo de evolución, el diagnosticarse puede llevarse a cabo en base a las complicaciones que generan las lesiones, del tipo alteraciones neurológicas por la compresión medular, fracturas patológicas en huesos largos o infección por afectación de partes blandas, entre otras[3].

En cuanto al diagnóstico, la Radiología simple detecta una lesión de tipo osteolítico, sin límites precisos, que pueden romper la cortical con ausencia de reacción perióstica. La TAC y la RMN son el método de elección para el estudio de la enfermedad(1), permitiendo valorar las estructuras óseas afectadas y realizar el estudio de extensión[4].

El tratamiento de elección y que disminuye la tasa de recidivas es la cirugía con extirpación completa de la lesión. Debido a que la enfermedad suele ser silente durante muchos años, la cirugía en muchos casos ha de ser mutilante, dejando secuelas funcionales importantes, o incluso imposible de realizar. De manera concomitante o en casos asintomáticos puede emplearse el tratamiento sistémico con albendazol[2].

METODOS

Se obtuvo un total de 12 casos de afectación de quistes hidatídicos de localización osteomuscular tratados en nuestro centro entre el 1 de enero de 1990 y la fecha actual. Presentamos en este artículo una tabla resumen de los datos obtenidos, así como la presentación de algunos de los casos más representativos y de los cuales se tiene constancia de su evolución así como registro de pruebas de imagen.

SEXO	EDAD AL DIAGNÓSTICO	LOCALIZACIÓN	CLÍNICA	TRATAMIENTO	EVOLUCIÓN
Varón	74 años	Glúteo izquierdo	Fistulización a piel	Quistectomía	- Sobreinfección - Recidiva 9 años más tarde
Varón	35 años	2 Quistes: - Pelvis Izquierda - Paraaortico Izquierdo	Dolor lumbar con ciatalgia izquierda	Quistectomía + Albedazol	- Quiste pulmonar 9 años después
Mujer	35 años	2 Quistes: - Epigastrio - Pared posterolateral derecha en TCS que se extiende a glúteo mayor derecho, cuello femoral y psoas	Epigastralgia	Quistectomía de quiste epigástrico + Albendazol	- Evolución del tamaño de los quistes - Dolor lumbar y cadera derecha
Varón	68 años	Vértebras Lumbares L4-L5	Dolor lumbar incapacitante	Corporectomía parcial anterior con cajón intersomático L4 y L5	- Progresión de la enfermedad en L5, S1 y ala sacra derecha, junto a partes blandas circundantes
Mujer	70 años	Ala iliaca izquierda	Dolor costal izquierdo y región anterior de muslo ipsilateral	Quistectomía radical con resección de parte de ala iliaca izquierda	- Progresión de enfermedad localizada - Fractura patológica subtrocanterea de fémur - Quistes pulmonares 20 años después
Varón	35 años	- Lóbulo hepático izquierdo - Pala iliaca derecha	Dolor epigástrico y malestar general	Quistoperiquistectomía más colecistectomía + Albendazol	- Hepatitis farmacológica por albendazol - Progresión local en pala iliaca con clínica de dolor concomitante
Varón	40 años	- Quiste hepático 1995 - Quiste glúteo izquierdo 2003	Fistulización de quiste glúteo a piel	Quistectomía + Albendazol	Sobreinfección en 2003 - Recidiva 2004
Varón	40 años	- Región lumbar izquierda	Fistulización a piel	Quistectomía + Albendazol	- 4 Recidivas locales (1996,1997, 2002,2006)
Varón	17 años	- Pulmonar. - Fascia lata y recto anterior izquierdos	Fistulización a piel	- Quistectomia + Albendzol - Tratamiento en recidiva mediante quimioterapia local con Albendazol + Praziquantel.	- Recidivas múltiples y progresión de la enfermedad en sartorio, vasto interno y externo
Varón	42 años	3 quistes en cara anterior de muslo derecho que se extiende a cara posterior englobando vasos femorales	3 quistes en cara anterior de muslo derecho que se extiende a cara posterior englobando vasos femorales	Quistectomía parcial dada la loalización del quiste	- No consta dado fallecimiento del paciente por causas ajenas
Varón	35 años	Quistes pulmonares	Dolor de tipo pleurítico	Quistoperiquistectomía pulmonar izquierda	- Recidiva en 2017 a nivel Costal
Mujer	83 años	Quiste pélvico	Fistula en vulva	Punción Biopsia	- Lesión ulcerada en vulva

Caso clínico 1:

Varón de 70 años de edad intervenido quirúrgicamente en Madrid hace 12 años por presentar un quiste hidatídico óseo de localización lumbar L4-L5, mediante el implante de caja intersomática L4-L5 e instrumentación lumbar L2-L3 y L4-S1. Acude a nuestro centro porque hace 3 meses refiere dolor lumbar intenso con radiculoaptía L5 en miembro inferior izquierdo que le resulta incapacitante. En la radiografía de control se aprecia lisis alrededor de caja somática, solicitándose TAC de control donde objetivamos a nivel de L3 múltiples lesiones líticas en el cuerpo vertebral y en el arco posterior asociada a densidad de partes blandas en el interior del canal vertebral, en relación con afectación de su proceso de base (hidatidosis) y posible compromiso mielo-radicular. Dicha densidad de partes blandas se extiende a nivel L4-L5 ocasionando compresión mieloradicular hasta región paravertebral izquierda y psoas ipsilateral. Hallazgos compatibles con progresión de la enfermedad.

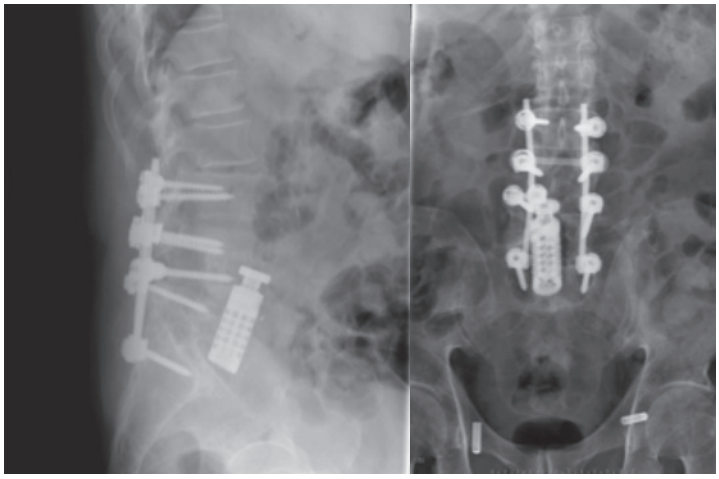

Caso clínico 1:

Figura 1. RX de control del caso clínico 1 a los 12 años del tratamiento inicial.

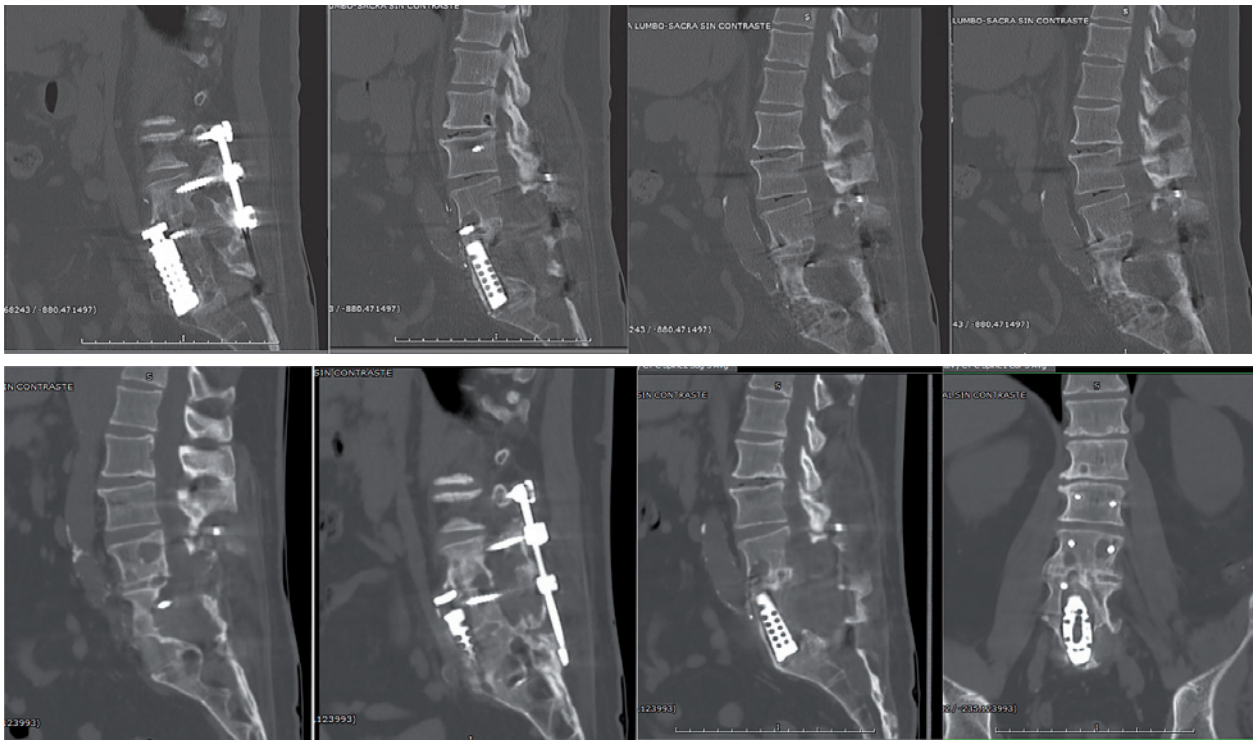

Figura 2. TAC de control a los 12 años de intervención quirúrgica.

Caso clínico 2:

Paciente mujer, de 82 años de edad, que ingresa en 1994 por dolor incapacitante en cara anterior de muslo izquierdo, objetivándose aumento de tumoración en ala iliaca izquierda ya conocida previamente y que había sido biopsiada hace 2 años con diagnóstico de osteomielitis necrotizante crónica. Dado el aumento de dolor y tamaño de la lesión se decide realizar extirpación radical de la lesión, resecando parte del ala iliaca izquierda. El resultado de la anatomía patológica fue hidatidosis inactiva con numerosas formaciones quísticas sin material líquido en su interior.

En el año 2000 sufre caída, acudiendo con dolor y deformidad en tercio distal de fémur izquierdo, diagnosticándose de fractura subtrocantérea de fémur izquierdo, en la cual se realizó tratamiento ortopédico.

Caso clínico 2:

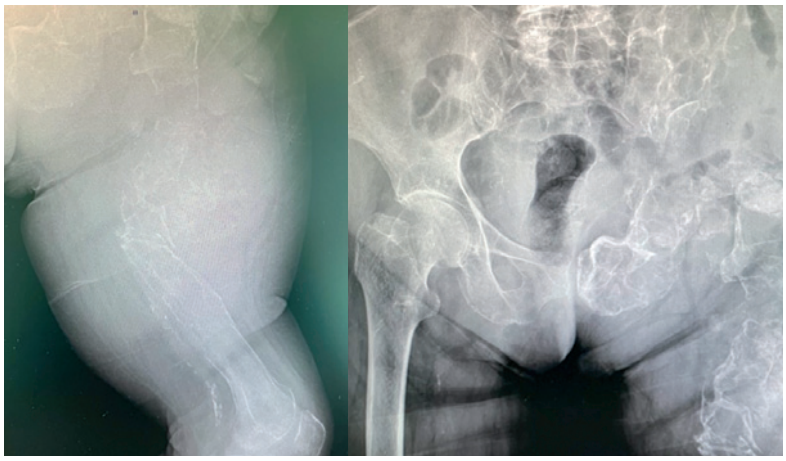

Figura 3. RX de control en el año 2009.

Caso clínico 3:

Paciente de 63 años de edad, con antecedente personal de quiste hidatídico pulmonar intervenido hace 40 años, que acude en 2001 a urgencias por tumoración de 20x8 cm en región lateral externa de cuadrante superior de muslo izquierdo de un mes de evolución, sin antecedente traumático, con fistulización y salida de material de características purulentas, sin clínica sistémica acompañante. Ingresa con diagnóstico provisional de absceso, realizándose intervención quirúrgica mediante desbridamiento, drenaje y antibioticoterapia, enviándose material extraído para estudio y recibiendo el diagnóstico definitivo de quiste hidatídico.

El paciente presenta buena evolución hasta el momento actual, que aparece recidiva de tumoración de características similares a la previa y en misma localización. Se realiza resonancia magnética en marzo de 2021 que indica la presencia de quiste hidatídico roto entre tensor de la fascia lata y musculo recto anterior con dos trayectos fistulosos a piel, drenando material quístico (vesículas hijas) de las que aportamos imagen (Imagen 5). Y un segundo quiste localizado entre los vientres musculares de recto anterior, sartorio y vasto interno.

Se descarta tratamiento quirúrgico actual, decidiéndose tratamiento mediante quimioterapia combinada con praziquantel y albendazol.

Caso clínico 3:

Imagen 4. Vesículas Hijas de drenaje de paciente del caso numero 5.

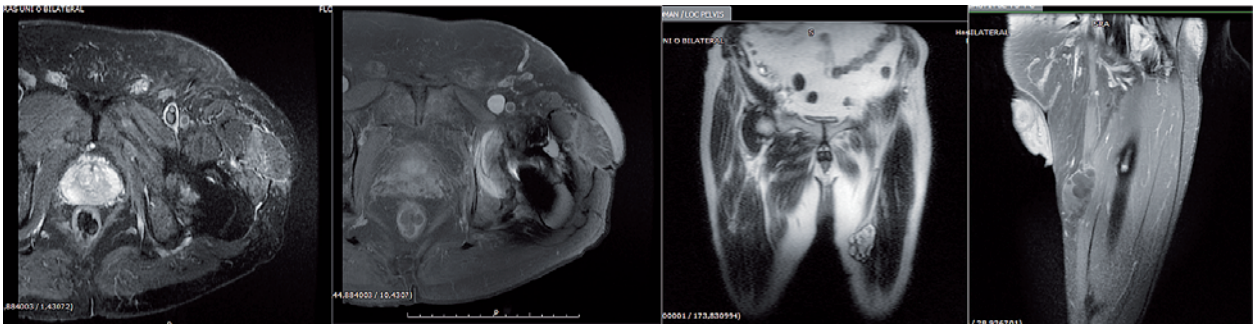

Imagen 5. Resonancia magnética en 2021 con quistes en musculatura proximal de miembor inferior izquierdo.

RESULTADOS Y DISCUSIÓN

La hidatidosis ósea, aunque infrecuente, constituye una de las manifestaciones más graves de esta enfermedad[1]. El largo periodo de tiempo que el paciente permanece asintomático dificulta su diagnóstico y a menudo, este se hace cuando las lesiones son extensas, diseminadas o generan complicaciones, siendo un porcentaje no despreciable de pacientes diagnosticados tras cirugía inicial[4], como ha ocurrido en algunos de los casos expuestos.

La localización ósea más frecuentemente afectada en la bibliografía consultada es la vértebra, en particular las de la región torácica, seguida de la pelvis, fémur, humero y tibia(2,3). Sin embargo, en nuestra muestra encontramos una mayor prevalencia de lesiones pélvicas (37,5%), seguidas de cerca por la afectación lumbar (25%) y de partes blandas (25%).

Esta localización específicas de las lesiones se explican por la facilidad que los quistes ¨desnudos¨, así denominados por no formar una reacción conjuntiva en el hueso, encuentran en el hueso esponjoso para llevar a cabo su acantonamiento y expansión. Aquí, obtienen un medio ideal para nutrirse y progresar, provocando una parasitosis difusa, sin límites claros entre el hueso sano y el hueso enfermo, dando lugar a zonas de necrosis ósea (por factores mecánicos y toxihidatídicos) y pequeños secuestros óseos a su paso, a medida que buscan un trayecto para avanzar a través de la estructura ósea trabecular. Al llegar al perióstio, penetran él, invadiendo partes blandas y huesos contiguos[5].

Las manifestaciones más frecuentes, descritas por Cagnoli[5] y vigentes en la actualidad como se comprueba en nuestra muestra, son secundarias a las complicaciones derivadas de su efecto masa, compresión local y destrucción ósea: fracturas patológicas tras un esfuerzo de baja intensidad, síndrome tumoral por una afectación extraósea, síndrome doloroso tras la sobreinfección de un foco, dolores difusos periarticulares e incluso artritis franca por la afectación articular y el llamado pseudomal de Pott en las lesiones que afectan al canal medular.

Las imágenes osteolíticas multiloculares, con límites poco claros y ausencia de reacción perióstica en la radiografía son características, y en caso de sospecha debemos recurrir al TAC/RNM ya que son los métodos de elección que nos permiten diagnosticar y cuantificar la extensión de las lesiones a tejidos blandos o canal medular y un posterior seguimiento de la respuesta al tratamiento de las mismas[5,6].

Existen métodos indirectos de diagnósticos a partir de marcadores serológicos, indicados para el cribaje de portadores asintomáticos en población de alto riesgo[7].

El tratamiento de elección, en los casos en los que sea posible, es la extirpación quirúrgica de las lesiones, algo

infrecuente por la avanzada extensión de las mismas en la mayoría de los casos en el momento de diagnóstico. El planteamiento debe ser similar a una cirugía oncológica, haciendo uso de soluciones parasiticidas en el foco y sustituyendo el tejido enfermo por injerto óseo en las zonas de carga. El tratamiento médico(8) con fármacos del tipo Albendazol y Mebendazol, se administra de manera adyuvante, siendo frecuente la necesidad de reintervenciones dada la alta capacidad de recidiva de estas lesiones, como hemos podido objetivar en todos los casos de nuestra muestra.

BIBLIOGRAFIA

1. Cinta Bella B, Román Pérez FJ, Casas Sepúlveda RM, David Iglesias C, Orejuela Carmona CM. Hidatidosis ósea: una forma infrecuente de presentación. Semergen 2020; 46 (4): e29-e31. Copyright © 2019 Sociedad Española de Médicos de Atención Primaria (SEMERGEN)
2. Calvo A.M, Cires J.M, Montón S, Sarasibar H, Lasanta P, Artázcoz F.J. Tumoración inguinal: una forma de presentación de la hidatidosis ósea. A propósito de un caso. Anales Sis San Navarra 2007; vol. 30 no.3.
3. Oscar Tapia E, Aarón Vidal T, Enrique Bellolio J, Juan Carlos Roa S. Hidatidosis ósea: Reporte de 5 casos y revisión de la literatura. Rev Med Chile 2010; 1414-1421.
4. Belhassen García M, Carpio Pérez A, Blanco, JP, Velasco Tirado V, Pardo LLedías J. Recurrent spinal echinococcosis. International Journal of infectious diseases 2011; volumen 15, issue 6, e435-e436.
5. Agarwal S, Shah A, Khadi SK. Hydatid bone disease of the pelvis: A report of two cases and review of the literature. Clin Orthop 1992; 280: 251-5.
6. Col C, Col M, Lafci H. Unusual localizations of hydatid disease. Acta Med Austriaca 2003; 30: 61-4.
7. Agulló A, Alcalá-Santaelia A. Hidatidosis muscular. A propósito de tres casos. Rev Esp Reumatol 2002; 29: 44.
8. Pérez Laborda D. Hidatidosis ósea. IV Congreso Argentino de Ortopedia y Traumatología;746-756;1963.
9. Morris BS, Madiwale CV, Garg A, Chavhan GB. Hydatid disease of bone: a mimic of other skeletal pathologies. Australas Radiol 2002; 46: 431-4.
10 .Larrieu E. Echinococcosis quística: epidemiología y control en América del Sur. Medicina;59(3);1999.
11. Paz AJ. Hidatidosis ósea. Rev Asoc Argent Ortop Traumatol;62(1):13-23;1997.

TRATAMIENTO DEL OSTEOMA OSTEOIDE MEDIANTE RADIOFRECUENCIA GUIADA POR TAC

Autores: I. Fraile Gamarra[a], C. Fernández Gallego[a], M. Vidal Terrancle[a], G. Borobio León[a], J. López Olmedo[a], JA. Santos Sáchez[b], JF. Blanco Blanco[a]

[a]SERVICIO DE CIRUGÍA ORTOPÉDICA Y TRAUMATOLOGÍA, COMPLEJO ASISTENCIAL UNIVERSITARIO DE SALAMANCA
[b]SERVICIO DE RADIOLOGÍA, COMPLEJO ASISTENCIAL UNIVERSITARIO DE SALAMANCA

CORRESPONDENCIA:

Inés Fraile Gamarra
Servicio de Traumatología y Cirugía Ortopédica. Complejo Asistencial Universitario de Salamanca. Paseo San Vicente 182, 37007, Salamanca.
inesfraile@hotmail.com

RESUMEN

El osteoma osteoide es una neoplasia benigna del hueso que se caracteriza por la presencia de dolor persistente, característicamente nocturno y que mejora con el tratamiento con antiinflamatorios no esteroideos. En los últimos años se han desarrollado técnicas mínimamente invasivas para el tratamiento de estas neoplasias, como la ablación por radiofrecuencia guiada por TAC, que han ido ganando popularidad.

El objetivo del artículo es la valoración de la eficacia y seguridad de este procedimiento, de forma que se realiza un análisis retrospectivo de los pacientes intervenidos de osteoma osteoide mediante ablación por radiofrecuencia guiada por TAC en el Complejo Asistencial Universitario de Salamanca entre los años 2000 y 2020. Se obtiene una muestra total de 13 pacientes, con predominancia del sexo masculino (69.2%) y una edad media de 16.8 años. La localización más frecuente es el fémur (61.5%), seguido de la tibia (15.4%). No se observaron complicaciones asociadas al procedimiento, y sólo se produjo una recidiva en uno de los pacientes (7.7%). Con estos datos, se confirman la eficacia y seguridad de esta técnica observadas en la bibliografía publicada hasta el momento.

ABSTRACT

Osteoid osteoma is a benign bone tumor characterized by persistent pain that worsens at night and improves after treatment with nonsteroidal anti-inflammatory drugs. Over the last years, minimally invasive techniques have been developed for the treatment of these tumors, such as CT-guided radiofrequency ablation, which has become increasingly popular.

The objective of this article is to assess the effectiveness and safety of this procedure with a retrospective analysis of patients who underwent surgery for osteoid osteoma with CT-guided radiofrequency ablation at the University Healthcare Complex of Salamanca between the years 2000 and 2020. A total sample of 13 patients was obtained, with a predominance of men (69.2%) and an average age of 16.8 years. The most common location was the femur (61.5%), followed by the tibia (15.4%). No complications associated to the procedure were observed, and recurrence was found in only one of the patients (7.7%). These findings confirm the effectiveness and safety of this technique, in line with what was observed in the published literature to date.

INTRODUCCIÓN

El osteoma osteoide es un tumor benigno que fue descrito por primera vez por Bergstrand en el año 1930, y en 1935 fue clasificado por Jaffe como un tumor osteoblástico benigno, compuesto por material osteoide y hueso atípico[1,2]. Supone aproximadamente el 5% de todos los tumores primarios óseos, y el 10-12% de los tumores benignos del hueso[2]. Afecta sobre todo a varones entre la segunda y tercera décadas de vida[3], con una relación hombre-mujer que varía entre 2:1 y 4:1 según los estudios[4].

Clínicamente, suele presentarse como dolor persistente que empeora por la noche y que mejora con el tratamiento con salicilatos y otros antiinflamatorios no esteroideos.

Radiográficamente se caracteriza por la presencia de una imagen radiolucente o nidus, formada por tejido osteoide hipervascularizado, rodeada de hueso reactivo esclerótico, sobre todo a nivel de los huesos largos de la extremidad inferior[3]. La localización más frecuente es la región metáfiso-diafisaria del fémur y la tibia (50%). Localizaciones menos comunes son la columna vertebral (10%), manos y pies[5].

Durante décadas, la escisión quirúrgica ha sido el tratamiento clásico de las lesiones que producían dolor a pesar del tratamiento conservador, y en aquellos pacientes que no toleraban tratamientos prolongados con antiinflamatorios[5]. Este tratamiento suponía una importante dificultad para la localización del *nidus* durante la cirugía, con la necesidad de resecar una gran cantidad de hueso para lograr extirpar la lesión. Esto se traducía en una debilitación del hueso, con la necesidad potencial de aporte de injerto y/o material de osteosíntesis, con la consiguiente morbilidad para el paciente[4]. Con el paso de los años, para disminuir la morbilidad de los procedimientos abiertos, se han utilizado diversas técnicas percutáneas guiadas por TAC. Dentro de estas nuevas modalidades se encuentran la escisión mediante trefinas, crioablación, ablación por radiofrecuencia y termocoagulación con láser[2].

MÉTODOS

Se realiza un estudio retrospectivo de los pacientes con diagnóstico de osteoma osteoide, tratados con radiofrecuencia guiada por tomografía axial computarizada (TAC) en el Complejo Asistencial Universitario de Salamanca en el periodo de tiempo comprendido entre 2000 y 2020.

En total se identifican 13 pacientes que cumplen estos criterios de inclusión (tabla 1), de los cuales se revisan las historias clínicas, realizándose una base de datos que incluye las siguientes variables: edad al diagnóstico, sexo, localización, lateralidad, tipo de anestesia, duración y temperatura de radiofrecuencia, y presencia o no de recidivas.

Nº paciente	Edad (años)	Sexo	Localización	Anestesia
1	16	M	Fémur	Raquídea
2	10	F	Fémur	Raquídea + sedación
3	11	M	Fémur	Raquídea
4	13	M	Fémur	Raquídea
5	29	M	Fémur	Raquídea
6	16	F	Fémur	Raquídea
7	21	M	Cuboides	Bloqueo ciático
8	14	F	Fémur	Raquídea
9	17	M	Tibia	Raquídea
10	20	M	Cúbito	Bloqueo infraclavicular
11	9	F	4º metatarsiano	Raquídea
12	13	M	Tibia	Raquídea
13	30	M	Fémur	Raquídea

Edad, sexo, localización y tipo de anestesia utilizada en cada paciente de la muestra.

Tabla 1. Características clínicas de los pacientes de la muestra.

Se lleva a cabo un análisis descriptivo sobre las variables recogidas en la base de datos anteriormente mencionada. Se utiliza el método estadístico Chi-cuadrado con el programa IBM SPSS Statistics 21, con un nivel de significación valor $p < 0,05$.

RESULTADOS

La edad media al diagnóstico fue de 16,8 años (9 a 30). El sexo predominante fue el masculino (69,2%), frente al femenino (30,8%) (figura 1). La localización más frecuente (figura 2) fue en fémur (61,5%), seguido de tibia (15,4%), cúbito, cuboides (figura 3) y metatarso (figura 4) (7,7% cada uno). Fue predominante el lado izquierdo (61,5%) frente al derecho (38,5%).

En cuanto al tipo de anestesia, la más frecuente fue la anestesia raquídea (76,9%), seguida del bloqueo poplíteo (15,4%) y el bloqueo infraclavicular (7,7%). La temperatura media fue de 90º, con un tiempo total medio de radiofrecuencia de 12 minutos. Uno de los pacientes presentó recidiva (7,7%), que se manifestó como persistencia de la clínica.

No se ha encontrado significación estadística entre el sexo de los pacientes y la localización ni entre el sexo y la lateralidad ($p>0,05$ en ambos casos).

DISCUSIÓN

El osteoma osteoide es un tumor óseo benigno descrito por primera vez en 1935 por Jaffe. Representa el 2-3% de todos los tumores primarios óseos con una incidencia del 10-12% de todas las neoplasias esqueléticas benignas. Se presenta con mayor frecuencia en adolescentes y adultos jóvenes, con predominancia en el género masculino, como queda reflejado en nuestra serie, donde la edad media al diagnóstico fue de 16,8 años y la frecuencia en varones el 69,2%.

El dolor es el síntoma predominante de estas lesiones, el cual está mediado por prostaglandinas que estimulan las fibras nerviosas periféricas aferentes[6].

La localización más frecuente es a nivel metafisario o diafisario de huesos largos de las extremidades inferiores, como son el fémur y tibia, donde se localizan más de la mitad de los casos. Esto coincide con los resultados de nuestro estudio, suponiendo la localización en fémur la más frecuente (61,5%), seguido de tibia (15,4%). En nuestra serie el segmento más frecuentemente afectado fue el diafisario, suponiendo un 57,1% de los pacientes.

La radiografía simple es la prueba de imagen inicial que se realiza en caso de sospecha de osteoma osteoide. En esta se puede observar el típico nido radiolúcido rodeado por una parte de esclerosis ósea. El TAC, por otra parte, es la prueba de elección para caracterizar y confirmar el diagnóstico de estos tumores. Este fue el método de diagnóstico en la mayoría de los pacientes de nuestra muestra. La RMN es algo inferior para el diagnóstico de osteoma osteoide, sin embargo, es de elección para la identificación de afectación de partes blandas y la presencia de edema. Las calcificaciones del hueso esclerótico y del nidus son hipointensas en las imágenes ponderadas en T1 y T2. Los hallazgos encontrados

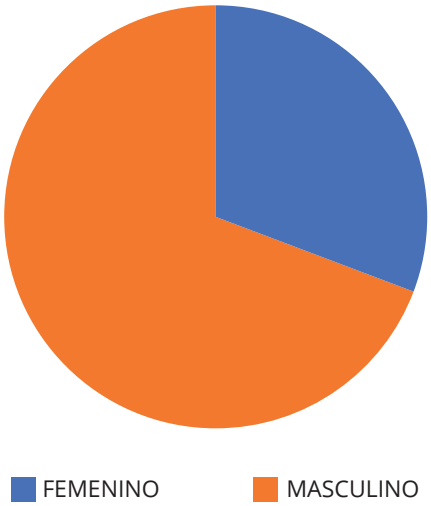

Figura 1. Diagrama de sectoeres de la distribución por sexo.

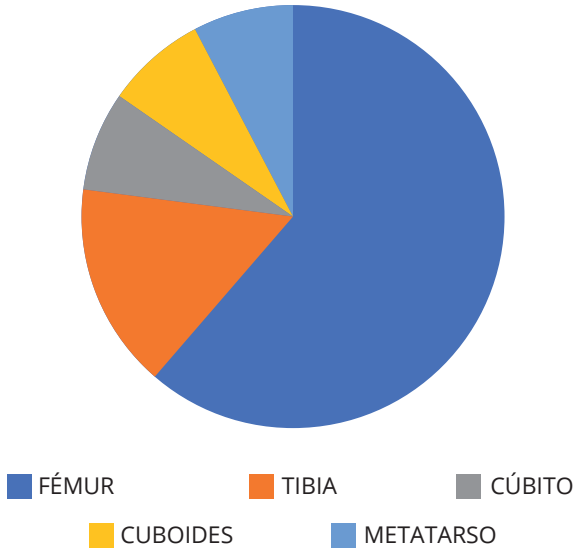

Figura 2. Diagrama de sectoeres de la distribución por localización.

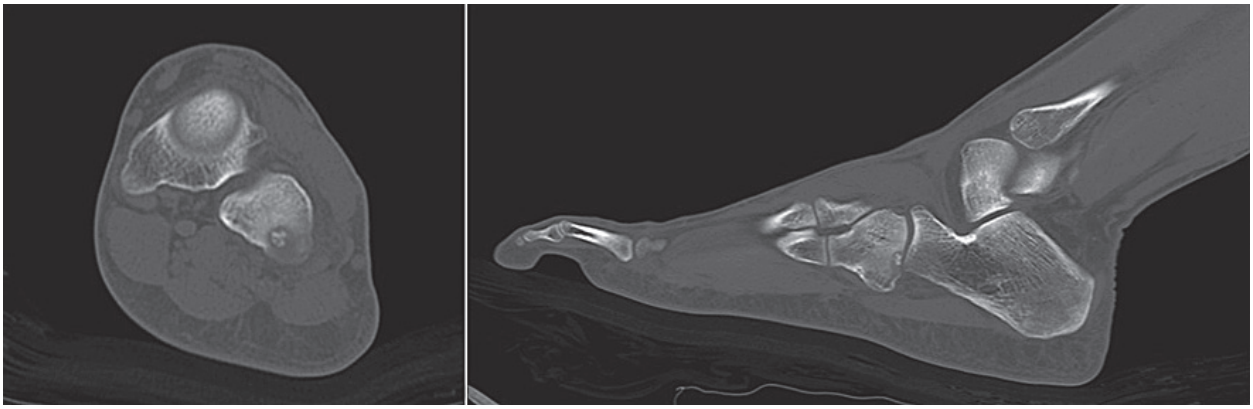

Figura 3. Osteoma osteoido en cuboides.

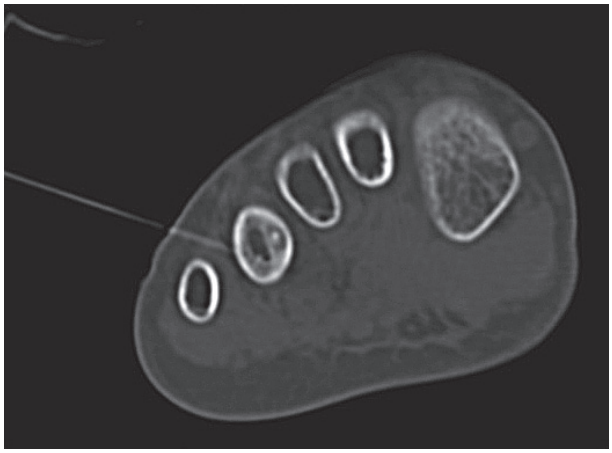

Figura 4. Osteoma osteoido en 4º metatarsiano.

de forma que la termoablación está considerada como el tratamiento de elección actualmente[4].

El procedimiento se realiza en la sala de TAC, siempre con la presencia de un anestesiólogo. Algunos autores defienden que la anestesia local puede ser suficiente para el procedimiento (5). En nuestro caso se utilizó anestesia raquídea en el 76,9% de pacientes, en base a la localización, siendo estos pacientes aquellos que presentaban osteomas osteoides en fémur y tibia. Una vez anestesiado el paciente, se obtienen imágenes de TAC multiplanares para la localización de la lesión y para el abordaje correcto de la misma. Se introduce la cánula hasta situarla en el *nidus* (figura 5) y se realiza nueva imagen TAC para corroborar la localización correcta de la misma y la posterior necrosis inducida por termocoagulación[4].

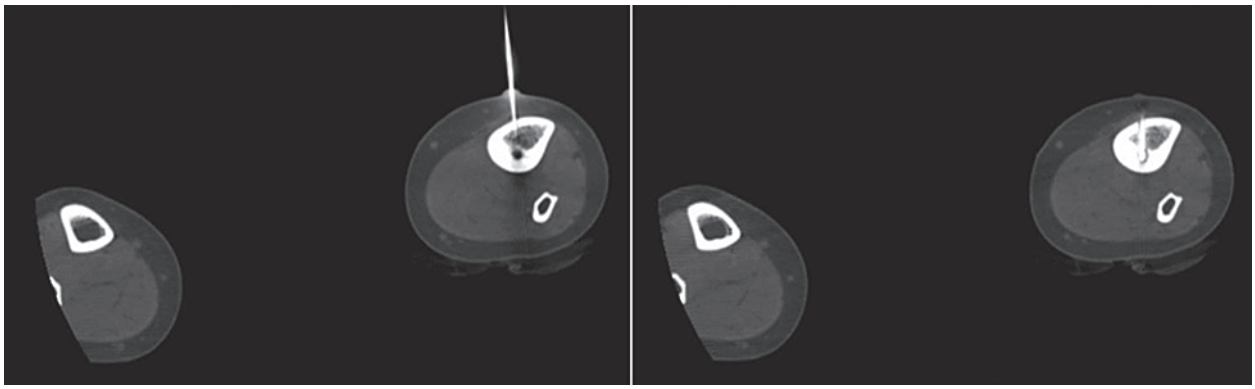

Figura 5. introducción de la cánula hasta situarla en el centro del *nidus*.

en la RMN deben correlacionarse siempre con la clínica del paciente y la radiografía o TAC, porque una evaluación aislada de la misma conlleva errores frecuentes.

En cuanto al tratamiento del osteoma osteoide, es importante la individualización de los pacientes. En el tratamiento quirúrgico clásico, basado en la resección y curetaje, se han descrito recurrencias tras la intervención debido a la resección incompleta del nidus. Debido a este hecho y a la presencia en ocasiones de lesiones en sitios de difícil acceso, surgió el tratamiento con radiofrecuencia percutáneo, lo que consiguió eliminar las complicaciones de una cirugía abierta en aquellos pacientes con osteoma osteoide sintomático. Según demuestran ciertos estudios[5], es una técnica costo-efectiva, capaz de reducir las recurrencias, el tiempo de hospitalización, así como el tiempo de cirugía,

No se describieron complicaciones durante el procedimiento de ninguno de los pacientes de nuestra serie. En cuanto a las posibles complicaciones, está descrito que aquellos pacientes con localización a nivel de fémur proximal no presentan riesgo de complicación con quemaduras cutáneas ni con daños en estructuras neurovasculares vecinas, debido a la profundidad de la cadera[7]. Sin embargo, sí que existe un riesgo de necrosis avascular de fémur y fractura por fragilidad. Por lo tanto, algunos autores recomiendan en estos pacientes tres meses de restricción de actividades físicas intensas y carga parcial durante seis semanas[7,8].

En cuanto a las recurrencias tras el tratamiento con radiofrecuencia, en nuestra serie solo hubo un paciente que presentó recidiva. En general, las tasas de éxito con la

radiofrecuencia son altas, y se trata de un tratamiento costo-eficiente, ya que los costes de la hospitalización y del propio tratamiento son bajos[6]. Por lo tanto, es aconsejable que el tratamiento con curetaje se realice en casos excepcionales y la escisión en bloque del nidus sólo en casos de recurrencia de la enfermedad.

Esta serie de casos confirma que la radiofrecuencia percutánea guiada por TAC es un procedimiento simple, mínimamente invasivo y efectivo para el tratamiento del osteoma osteoide.

BIBLIOGRAFÍA

1. Torg JS, Loughran T, Pavlov H, Schwamm H, Gregg J, Sherman M, et al. Osteoid Osteoma. Distant, Periarticular, and Subarticular Lesions as a Cause of Knee Pain. Sport Med. 1985;296–304.
2. Noordin S, Allana S, Hilal K, Nadeem N, Lakdawala R, Sadruddin A, et al. Osteoid osteoma: Contemporary management. Orthop Rev (Pavia). 2018;10(3):108–19.
3. Endo RR, Gama NF, Nakagawa SA, Tyng CJ, Chung WT, Pinto FFE. Osteoid osteoma – radiofrequency ablation treatment guided by computed tomography: a case series. Rev Bras Ortop (English Ed [Internet]. 2017;52(3):337–43. Available from: http://dx.doi.org/10.1016/j.rboe.2017.04.005
4. Singh DK, Katyan A, Kumar N, Nigam K, Jaiswal B, Misra RN. CT guided radiofrequency ablation of osteoid osteoma: Established concepts and New Ideas. Br J Radiol. 2020;93.
5. De Filippo M, Russo U, Papapietro VR, Ceccarelli F, Pogliacomi F, Vaienti E, et al. Radiofrequency ablation of osteoid osteoma. Acta Biomed. 2018;89:175–85.
6. Orth P, Kohn D. Diagnostik und Therapie des Osteoidosteoms. Orthopade. 2017;46(6):510–21.
7. Ramos Pascua LR, Martínez Valderrábano V, S, Santosánchez JA. Revista Española de Cirugía Ortopédica y Traumatología Termoablación por radiofrecuencia de osteomas osteoides del extremo proximal del fémur . Utilidad. 2015;59(5):326–32.
8. Neumann D, Berka H, Dorn U, Neureiter D, Thaler C. Follow-up of thirty-three computed-tomography-guided percutaneous radiofrequency thermoablations of osteoid osteoma. Int Orthop. 2012;36(4):811–5.
9. Shinozaki T, Sato J, Watanabe H, Takagishi K, Aoki J, Koyama Y, et al. Osteoid osteoma treated with computed tomography-guided percutaneous radiofrequency ablation: a case series. J Orthop Surg (Hong Kong). 2005;13(3):317–22.

LifeNet Health®
Saving Lives. Restoring Health. Giving Hope.

Aloinjertos para todas sus necesidades

Medicina Deportiva

Osteobiológicos

Grandes Reconstrucciones

Tradicionales

ALLOWASH X6®
The FUTURE Of Allograft Bio-Implant STERILIZATION

Para una óptima seguridad, este proceso de esterilización patentada produce aloinjertos estériles, sin afectar a las propiedades biomecánicas ni bioquímicas.

PRESERVON®
The FUTURE Of Allograft Bio-Implant PRESERVATION

Conservación de bioimplantes en un estado completamente hidratado a temperatura ambiente.

PAD®
The FUTURE Of Allograft Bio-Implant DEMINERALIZATION

Desmineralización ósea precisa para lograr la proporción de Ca^{2+} residual ideal del 1 al 4%. Protege las proteínas morfogenéticas óseas y garantiza la osteoinductividad óptima.

MATRACELL®
The FUTURE Of Allograft Bio-Implant DECELLULARIZATION

Tejido de aloinjerto acelular, sin afectar a las propiedades biomecánicas o bioquímicas deseadas para su aplicación quirúrgica.

MBA®
SURGICAL EMPOWERMENT

www.mba.eu

FIJACIÓN EXTERNA EN FRACTURAS DE TOBILLO EN EL PACIENTE GERIÁTRICO

Autores: Germán Galindo Juárez, Claudia Gallego Palmero, Gonzalo García Portal, María Isabel Pérez Núñez

UNIDAD DE TRAUMATOLOGÍA, SERVICIO DE CIRUGÍA ORTOPÉDICA Y TRAUMATOLOGÍA. HOSPITAL UNIVERSITARIO MARQUÉS DE VALDECILLA. FACULTAD DE MEDICINA, UNIVERSIDAD DE CANTABRIA

RESUMEN

En ausencia de graves comorbilidades sistémicas, la fijación interna ofrece los mejores resultados en el tratamiento de fracturas de tobillo inestables independientemente de la edad. Sin embargo, la presencia de diabetes, obesidad, osteoporosis o arteriopatía periférica aumentan el riesgo de complicaciones postquirúrgicas especialmente en el paciente geriátrico.

Proponemos el uso de la reducción percutánea y fijación externa como alternativa a la reducción abierta y fijación interna en fracturas de tobillo inestables en pacientes ancianos con comorbilidades asociadas a un elevado riesgo de complicaciones cutáneas.

Se realiza un análisis retrospectivo de 122 fracturas de tobillo tratadas quirúrgicamente en pacientes mayores de 65 años, centrado en el desarrollo de complicaciones de partes blandas y posibles factores de riesgo relacionados. Nivel de significación p<0,05.

Edad media de 75 años (±7.4), 25 varones y 77 mujeres. 94 fracturas fueron tratadas mediante fijación interna y 8 mediante fijación externa como tratamiento definitivo. 24 pacientes desarrollaron complicaciones de partes blandas.

La fijación externa no se relacionó con mayor número de complicaciones en el paciente geriátrico. La arteriopatía periférica se relacionó con el desarrollo de complicaciones de partes blandas.

SUMMARY

In the absence of severe systemic comorbidities, internal fixation offers better results in the treatment of unstable ankle fractures regardless of age. However, comorbidities such as diabetes, obesity, osteoporosis or peripheral vascular disease increase the risk of soft tissue complications especially in geriatric patients.

We propose the use of external fixation as an alternative to open reduction and internal fixation in ankle fractures in elderly patients with comorbidities related to elevated risk of soft tissue complications.

We carry out a retrospective analysis of 122 ankle fractures surgically treated in patients aged over 65 year-old, focused on the study of soft tissue complications and its related risk factors. Significance threshold p<0,05.

Mean age 75 year-old (±7.4), 25 men and 77 women. 94 were treated by internal fixation and 8 by external fixation as definitive treatment. 24 patients developed soft tissue complications.

External fixation were not related to a higher complication rate in geriatric patients. Peripheral vascular disease was related to development of soft tissue complications.

INTRODUCCIÓN

Las fracturas de tobillo son una de las patologías más frecuentes dentro del área de la traumatología y suponen una carga económica importante para el sistema de salud. En los últimos años estamos presenciando un aumento significativo en la incidencia y gravedad de las fracturas de tobillo en la población anciana[1-4].

La gran mayoría de las fracturas de tobillo son fracturas maleolares: 60-70% son fracturas unimaleolares, 15-20% fracturas bimaleolares y el 7-12% restante fracturas trimaleolares. Las tasas de fractura son similares en ambos sexos, en los varones el pico de incidencia se sitúa entre la 3ª y la 5ª décadas de la vida, mientras que en mujeres suelen producirse a edades más avanzadas, entre los 50 y los 70 años[6]. Existe una amplia lista de factores de riesgo y condiciones presentes con frecuencia en pacientes de edad avanzada que se asocian con la aparición de complicaciones post-quirúrgicas. Entre ellos destacan[2-6]:

- Diabetes mellitus
- Enfermedades cardiovasculares
- Enfermedades pulmonares crónicas
- Sobrepeso
- Consumo crónico de numerosos medicamentos
- Osteoporosis
- Disminución de la calidad y turgencia de la piel
- Movilización post-quirúrgica complicada por sarcopenia, disminución de la fuerza, coordinación y cumplimiento

Las fracturas de tobillo representan aproximadamente el 10% del total de fracturas osteoporóticas, y se estima que el número de fracturas de tobillo por traumatismos de baja energía debido a esta patología se triplique en los próximos años[3], aumentando por lo tanto la tasa de complicaciones postquirúrgicas, entre las que destacan dehiscencias de la herida quirúrgica, con la potencial necesidad de cirugías de cobertura cutánea (Figs. 1 y 2), complicaciones que pueden llegar a precisar la amputación de la extremidad[2-8].

La fijación externa es una técnica frecuentemente empleada en el manejo de las partes blandas en diferentes localizaciones anatómicas, como puente previo a una síntesis definitiva. Dicha fijación externa, asociada a procedimientos percutáneos, se puede plantear como alternativa a la cirugía abierta en el tratamiento definitivo de fracturas inestables de tobillo en pacientes ancianos con riesgo de desarrollo de complicaciones de partes blandas (Figs. 3 y 4)[9-14].

Figura 1. Paciente que tras intervención quirúrgica mediante fijación interna precisó cobertura plástica por dehiscencia de la herida y necrosis cutánea.

OBJETIVOS

Analizar los resultados en términos de complicaciones de partes blandas en el uso de la fijación externa y percutánea como tratamiento definitivo en fracturas inestables de tobillo en el paciente anciano, en comparación con la reducción abierta y fijación interna.

Figura 2. Necrosis cutánea y exposición de material de osteosíntesis como complicación postquirúrgica en paciente con arteriopatía periférica.

Secundariamente evaluar el perfil epidemiológico de los pacientes mayores de 65 años con fractura de tobillo y los factores de riesgo que se relacionan con la aparición de complicaciones de partes blandas postquirúrgicas.

MÉTODOS

Realizamos un estudio retrospectivo observacional de fracturas de tobillo tratadas quirúrgicamente en pacientes mayores de 65 años en el período comprendido entre el 29 de diciembre del 2015 y el 31 de octubre del 2018, con un seguimiento clínico mínimo de cuatro meses (n=122).

Criterios de exclusión: pacientes menores de 65 años, tratamiento conservador, fractura abierta, pérdida de seguimiento y exitus antes de los cuatro meses de seguimiento.

Se estudiaron las siguientes variables:

➢ Clínicas:

- o Sexo
- o Edad
- o Traumatismo de alta energía
- o Arteriopatía periférica
- o Índice de masa corporal (IMC)
- o Consumo de alcohol
- o Tabaquismo

Figura 3. Configuraciones de fijadores externos definitivos asociados a osteosíntesis percutánea en pacientes ancianos con fractura de tobillo.

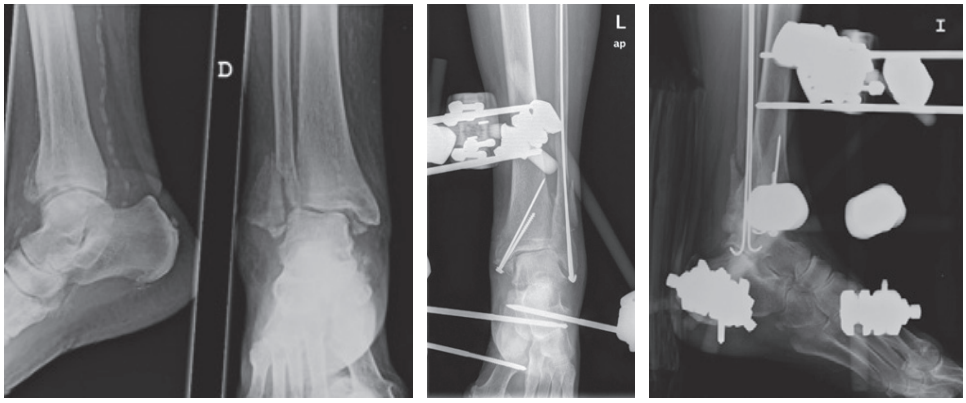

Figura 4A. Paciente de 89 años, AP: HTA; arteriopatía periférica, Fibrilación auricular.
Fractura de tobillo derecho (clasificación AO:44B23).
Radiografías preoperatorias y postoperatorias de fractura bimaleolar de tobillo tratada con osteosíntesis percutánea en maléolo peroneo y fijador externo definitivo.

Figura 4B. Imagen intraoperatoria de fijador externo y estabilización percutánea a nivel del maléolo peroneo.

- o Consumo de otros tóxicos
- o Tratamiento con corticoides
- o Hipertensión arterial (HTA)
- o Diabetes Mellitus (DM)

➢ Quirúrgicas:

- o Fecha de intervención quirúrgica
- o Días desde el traumatismo hasta la intervención quirúrgica
- o Fijación externa pre-intervención quirúrgica
- o Reducción abierta y fijación interna como tratamiento definitivo (GRUPO I)
- o Fijación externa como tratamiento definitivo (GRUPO II)

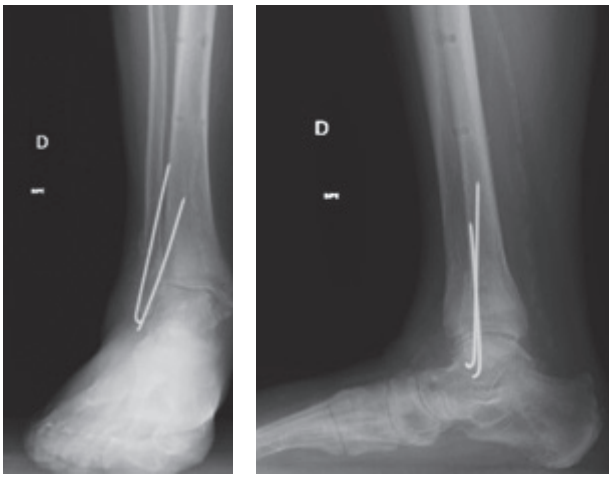

Figura 4C. Evolución clínico-radiológica a los 6 meses post- intervención quirúrgica. Radiografías en carga AP y lateral.

➢ Radiológicas

- o Consolidación de la fractura
- o Presencia de luxación al ingreso

➢ Evolutivas

- o Tiempo de hospitalización post-intervención quirúrgica (días)
- o Tiempo de consolidación de la fractura (meses)
- o Desarrollo de complicaciones de partes blandas (necrosis cutánea y/o necesidad de cobertura plástica)
- o Infección de herida quirúrgica
- o Retirada de material de osteosíntesis (EMO).
- o Reintervención quirúrgica

Tras aplicar los criterios de exclusión, se estudian un total de 102 pacientes con fractura uni, bi o trimaleolar de tobillo (n=102) intervenidos quirúrgicamente en la Unidad de Traumatología del Hospital Universitario Marqués de Valdecilla en el período previamente señalado.

Se establecen dos grupos de estudio:

➢ **GRUPO I:** Pacientes intervenidos quirúrgicamente mediante reducción abierta y fijación interna (RAFI) (n=94).

➢ **GRUPO II:** Pacientes intervenidos quirúrgicamente mediante fijación externa y reducción percutánea como tratamiento definitivo (n=8).

En los pacientes tratados mediante fijador externo se sigue el procedimiento siguiente:

➢ El fijador externo se coloca sin realizar isquemia, con control escópico y se asocia a procedimientos percutáneos adyuvantes con agujas de Kirschner (KW) y/o síntesis mediante tornillos.

➢ Se realizan curas semanales en consultas externas.

➢ Si el seguimiento radiográfico es correcto, el fijador se retira a las 6-8 semanas.

➢ Se permite carga progresiva con la ayuda de bastones o andador y ortesis de estabilización medio-lateral.

➢ El estudio radiológico consiste en proyecciones radiográficas anteroposteriores, laterales y de mortaja de tobillo realizadas pre-intervención, al mes, a los 3 meses, a los 6 meses, y al año de evolución. Dichas proyecciones se realizan en carga tras la retirada del fijador externo.

El análisis estadístico se lleva a cabo con el software SPSS 20.0. Las diferencias se consideran estadísticamente significativas si el valor de la "p" es inferior a 0,05.

RESULTADOS

La edad media de los pacientes incluidos fue de 75 años (±7.4), predominando las mujeres en cuanto a la distribución por sexos [25 hombres (24.5%) y 77 mujeres (75.5%)].

Analizando las comorbilidades de la muestra, el 24.50% de los pacientes padecía diabetes (n=25), 31.37% arteriopatía periférica (n=32) y el índice de masa corporal medio fue de 27.51. (Ver tabla 1).

Durante el seguimiento, el 25.49% del total de pacientes (n=26) sufrió algún tipo de complicación, 23 de los cuales tuvieron relación con mala evolución cutánea y de partes blandas, requiriendo terapia de vacío (VAC) o intervención quirúrgica en 13 casos. 1 caso sufrió una lesión nerviosa sensitiva, 1 caso precisó reintervención quirúrgica por desplazamiento secundario de la fractura, y 1 caso precisó artrodesis tibioastragalina durante el seguimiento.

VARIABLES CLÍNICO-EPIDEMIOLÓGICAS	
Sexo	♂ = **25** (24,5%) ♀ = **77** (75,5%)
Edad	media = **75,43** (66-97)
Alcohol	**24** (23,52%)
Tabaco	**8** (7,84%)
HTA	**76** (74,50%)
Corticoides	**5** (4,90%)
Tóxicos	**0** (0%)
Diabetes Mellitus	**25** (24,50%)
Arteriopatía periférica	**32** (31,37%)
IMC	media = **27,51** (18,94-39,82)
Alta energía	**4** (3,92%)
Luxación al ingreso	**38** (27,45%)

Tabla 1. Variables clínico-epidemiológicas. La muestra está formada mayoritariamente por mujeres (75.5%), de edad avanzada (edad media 75 años) y ligero sobrepeso (IMC medio 27).

Del total de la muestra (n=102), 94 pacientes (92.16%) pertenecen al GRUPO I de estudio (RAFI) y 8 pacientes (7.84%) al GRUPO II (fijación externa definitiva). (Ver tabla 2).

El desarrollo de complicaciones se relacionó de forma significativa con la presencia de arteriopatía periférica (p=0.001), con la necesidad de un mayor tiempo de ingreso hospitalario (p=0.002), y con el tabaquismo (sin llegar a la significación estadística, p=0.097). No hubo relación con la edad (p=0.503), sexo (p=0.844), ni la utilización de la fijación externa como tratamiento definitivo (p=0.417). (Ver tabla 3).

VARIABLES QUIRÚRGICAS	
Tiempo desde el traumatismo hasta la intervención quirúrgica (días)	Mediana = 0 (0-21)
Fijador externo como tratamiento provisional	**17** (16,66%)
Reducción abierta y fijación interna como tratamiento definitivo (GRUPO I)	**94** (92,16%)
Fijador externo como tratamiento definitivo (GRUPO II)	**8** (7,84%)
Tiempo de ingreso desde la intervención quirúrgica hasta el alta (días)	**Media = 6,79** **Mediana = 4,00** (1-28)

Tabla 2. Variables quirúrgicas. La gran mayoría de fracturas de tobillo inestables atendidas en nuestro centro son intervenidas el mismo día del ingreso, con una estancia global de 4 días (mediana).

VARIABLE	VARIABLE	P
Desarrollo de Complicaciones	Edad	0,503
	Sexo	0,844
	Alcohol	0,123
	Tabaco	0,097
	HTA	0,396
	Corticoides	0,773
	Diabetes	0,390
	Arteriopatía periférica	**0,001**
	IMC	0,620
	Alta energía	0,982
	Luxación al ingreso	0,277
	Días hasta cirugía	0,099
	Días de ingreso (desde intervención quirúrgica hasta alta)	**0,002**
	Fijador externo provisional	0,310
	Fijador externo definitivo	0,417
	EMO	0,846

Tabla 4. Comparación entre las complicaciones globales y otras variables de interés. La arteriopatía periférica se relaciona de manera muy fuerte con el desarrollo de complicaciones cutáneas (p=0.001); el consumo de alcohol y tabaco mostraron cierta tendencia sin llegar a ser significativa dicha relación. Las complicaciones cutáneas se relacionaron con una mayor estancia hospitalaria (p=0.002).

Analizando las complicaciones cutáneas y de partes blandas de mayor gravedad, aquellas que precisaron tratamiento mediante terapia de vacío (VAC) o cirugía de cobertura cutánea, mostraron relación con pacientes de mayor edad (p=0.059) (Gráfico 1), presencia de arteriopatía periférica (p=0.001) (Gráfico 2), diabetes (p=0.051), presencia de luxación de tobillo al ingreso (p=0.087) (Gráfico 3) y mayor estancia hospitalaria postquirúrgica (p=0.002) (Gráfico 4). No hubo relación entre el desarrollo de complicaciones de partes blandas y el uso de fijación externa como tratamiento definitivo (GRUPO II) (p=0.451). (Ver tabla 4).

En nuestra muestra, los pacientes de mayor edad presentaron relación con una mayor tasa de arteriopatía periférica (p=0.05) (Gráfico 5), más días de ingreso postcirugía (p=0.04) y con el uso de la fijación externa como tratamiento

VARIABLE	VARIABLE	P
Complicaciones cutáneas y de partes blandas que sí requirieron terapia VAC o intervención quirúrgica	Edad	**0,059**
	Sexo	0,960
	Alcohol	0,151
	Tabaco	**0,204**
	HTA	0,054
	Corticoides	0,786
	Diabetes	**0,051**
	Arteriopatía periférica	**0,001**
	IMC	0,486
	Alta energía	0,601
	Luxación al ingreso	**0,087**
	Días hasta cirugía	0,583
	Días de ingreso (desde cirugía hasta alta)	**0,002**
	Fijador externo provisional	**0,088**
	Fijador externo definitivo	**0,451**
	EMO	0,916

Tabla 5. Comparación entre aquellas complicaciones de partes blandas que requirieron VAC o cirugía de cobertura y otras variables de interés.

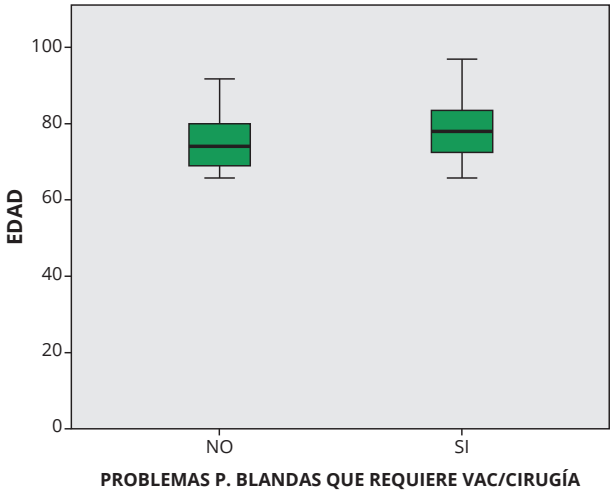

Gráfico 1. Se compara la edad con la aparición de problemas de partes blandas que requirieron el uso de terapia VAC o cirugía de cobertura cutánea. La edad media fue de 75 años (±7) en los pacientes que no desarrollaron complicaciones que precisaran terapia VAC o cirugía de cobertura, frente a 77 años (±9) en los que sí las desarrollaron (p=0.059).

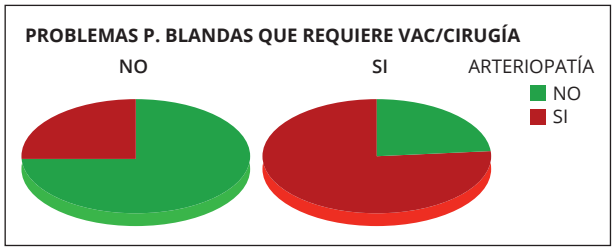

Gráfico 2. Distribución de la arteriopatía periférica en función del desarrollo o no de complicaciones que requirieron el uso de terapia VAC o cirugía de cobertura cutánea. La arteriopatía periférica estaba presente en el 76.9% de los pacientes que sufrieron complicaciones que requirieron el uso de terapia VAC o cirugía de cobertura cutánea, frente a únicamente el 25.0% del resto de pacientes (p=0.001).

Gráfico 3. Distribución de la variable "luxación de tobillo al ingreso" en función del desarrollo de complicaciones que requirieron el uso de terapia VAC o cirugía de cobertura cutánea. El tobillo se encontraba luxado al ingreso en el 69.2% de los pacientes que posteriormente desarrollaron complicaciones que requirieron el uso de terapia VAC o cirugía de cobertura cutánea, frente al 29.4% del resto de pacientes (p=0.087).

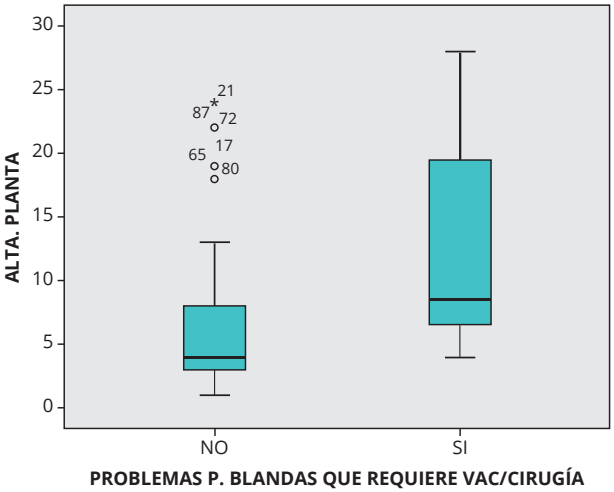

Gráfico 4. Tiempo de estancia hospitalaria postcirugía en función del desarrollo o no de complicaciones que requirieron el uso de terapia VAC o cirugía de cobertura cutánea. La mediana de días de ingreso fue de nueve días para los que desarrollaron algún tipo de complicación que requirieron el uso de terapia VAC o cirugía de cobertura cutánea, frente a cuatro días del resto de pacientes (p=0.002).

definitivo (GRUPO II) (p=0.002) (Gráfico 6). Esta última asociación estadística (mayor edad y GRUPO II) se debe a que una de las variables que tuvimos en cuenta para la utilización del fijador externo como tratamiento definitivo fue la mayor edad del paciente. La media de edad fue de 84 años en el GRUPO II, mientras que de 75 años en el GRUPO I.

La edad mostró una relación inversa con el consumo de alcohol (p=0.032) y el tabaquismo (p=0.008).

Con respecto al sexo, el sexo varón se relacionó con mayores tasas de tabaquismo y consumo de alcohol (p=0.063 y 0.001 respectivamente), mayor IMC (media 28,7 en hombres frente a 27,1 en mujeres) (p=0.030), y con el GRUPO II de análisis (p=0.006).

Estudiando los dos grupos de análisis principales (GRUPO I y GRUPO II), los pacientes tratados mediante fijación externa como tratamiento definitivo (GRUPO II) presentan, en comparación con la fijación interna (GRUPO I); una ligera mayor tasa de arteriopatía periférica crónica (37,5% frente a 30.9%, no significativo), mayor edad (media=84 frente a 75, p=0.001) y mayor estancia hospitalaria postcirugía (mediana=9 frente a 4 días, p=0.065).

DISCUSIÓN

Las fracturas de tobillo inestables constituyen una de las lesiones óseas más frecuentes a las que se enfrentan los traumatólogos en la urgencia. Históricamente su tratamiento siempre se había realizado mediante reducción abierta y fijación interna (RAFI), lo que permitía una correcta reducción y estabilización de la fractura. Sin embargo, debido al aumento de la esperanza de vida y una mayor actividad física en población de edad avanzada, el perfil de pacientes que presentan este tipo de fracturas está cambiando en los últimos años. Estos nuevos sujetos presentan con frecuencia comorbilidades asociadas (diabetes mellitus, arteriopatía periférica, obesidad, etc) que pueden repercutir en los resultados, principalmente en la evolución de las partes blandas. Debido a todo ello, parece razonable buscar alternativas de tratamiento que consigan la consolidación adecuada de la fractura a la vez que contribuyen a la preservación de la integridad cutánea y de partes blandas[12].

El tratamiento mediante inmovilización con yeso en fracturas de tobillo inestables presenta tasas de consolidación viciosa y pseudoartrosis entre el 48-73%. Varios estudios encuentran resultados significativamente mejores tras la reducción abierta y fijación interna de las fracturas inestables de tobillo en el anciano. Por lo tanto, en ausencia de graves comorbilidades sistémicas, las indicaciones de tratamiento no difieren de las consideradas en pacientes jóvenes[7]. Sin embargo, las tasas de complicaciones postquirúrgicas varían entre el 17,6-40% en pacientes mayores de 65 años[8] por lo que en el caso de presencia de comorbilidades relevantes, el tratamiento deberá ser adaptado.

Teniendo en cuenta que la literatura actual no ofrece un consenso en el manejo de la fractura de tobillo en el paciente geriátrico, nuestro trabajo plantea la reducción percutánea mínimamente invasiva y fijación externa como una alternativa a la reducción abierta en el paciente geriátrico con factores de riesgo para el desarrollo de complicaciones cutáneas y de partes blandas (arteriopatía periférica, diabetes, obesidad...). Pearce O et al. defienden que en estos pacientes no es necesaria la reducción anatómica de la mortaja, sino que el objetivo es lograr el control del dolor y alcanzar un alineamiento sagital y coronal estable, pudiendo emplear para ello enclavado endomedular del peroné o enclavado tibiotalocalcáneo[15]. Asimismo, Iliopoulos et al. indica buenos resultados y menores complicaciones de partes blandas con el uso de fijación externa como tratamiento definitivo en el tratamiento de fracturas, pseudoartrosis y consolidaciones viciosas en pacientes ancianos[17].

Otros autores han propuesto técnicas como la fijación tibiotalocalcánea o el enclavado del peroné para abordar este problema. White TO et al. realizaron un estudio prospectivo en el que se comparó el enclavado endomedular de peroné frente a RAFI en fracturas de maléolo externo[18]. En el grupo tratado con enclavado se observó una menor tasa de infección de herida quirúrgica con resultados funcionales similares. El clavo tibiotalocalcaneo es otra técnica mínimamente invasiva que permite la carga en el postoperatorio inmediato y que presenta una baja tasa de infección y pseudoartrosis. Se encuentra indicado en pacientes con fracturas inestables de tobillo con baja demanda funcional y severas comorbilidades, siendo necesario emplear clavos largos para evitar fracturas periprotésicas durante el seguimiento[16].

En nuestro estudio se realizó una comparación de dos técnicas quirúrgicas, la reducción abierta y fijación interna frente a la reducción percutánea y fijación externa en el tratamiento de fracturas de tobillo inestables en pacientes ancianos. La muestra final estaba formada por 102 pacientes, de los cuales 23 desarrollaron algún tipo de complicación de partes blandas tras la cirugía. De esos pacientes, 16 presentaban arteriopatía periférica como comorbilidad, asociación que mostró relación estadísticamente significativa (p=0.001), hallazgo que apoya la literatura disponible: Ahmed Zaghloul et cols identificaron la neuropatía diabética y la enfermedad vascular periférica como factores de riesgo de complicaciones postoperatorias[4].

Otras fuentes relacionan asimismo el tabaquismo con peores resultados en fracturas de tobillo, tanto en términos de complicaciones de herida quirúrgica, mayor estancia hospitalaria y retardo en consolidación, como peores resultados funcionales[19].

SooHoo et al[20] en un estudio con 57.183 pacientes determinaron la fractura de tobillo abierta como un fuerte

elemento predictor de la aparición de complicaciones tras la cirugía. En nuestro análisis excluimos los casos que presentaban fractura abierta, sin embargo, sí que se valoró la presencia de luxación de tobillo en el momento del ingreso. Aunque no se llegó a la significación estadística, sí que se puede observar una tendencia al desarrollo de complicaciones de partes blandas en los pacientes que presentaban una luxación de tobillo al ingreso (p=0.087).

En la literatura publicada, existen resultados variables en cuanto a la relación entre el tiempo que transcurre hasta que se realiza la cirugía y el aumento del riesgo de aparición de complicaciones de partes blandas. En una revisión de 202 casos, Konrath et al[21] no encontraron diferencias significativas en las tasas de complicaciones y la duración de la estancia entre los pacientes que fueron operados en menos de 5 días y los que se operaron después de 5 días. En nuestra muestra observamos una cierta tendencia a la relación entre el desarrollo de complicaciones de partes blandas y el mayor tiempo trascurrido entre la producción de la fractura y la intervención quirúrgica (p=0.099). Esto podría estar en relación con el mayor retraso de la cirugía en aquellos pacientes en los que el estado de las partes blandas es más precario, en espera de su mejoría. Una de las ventajas de la técnica descrita es que no es tan dependiente del estado de partes blandas para poder estabilizar adecuadamente la fractura.

Finalmente, en cuanto a la hipótesis planteada inicialmente de si la fijación externa ofrecía ventajas en términos de menor número de complicaciones cutáneas y de partes blandas en el tratamiento de fracturas de tobillo en la edad geriátrica, no hemos obtenido resultados estadísticamente significativos a favor ni en contra. Estos resultados pueden deberse al pequeño tamaño muestral de nuestro análisis. No obstante, a pesar de que el grupo tratado mediante fijación percutánea y estabilización externa definitiva estaba formado por pacientes de mayor edad y con mayor tasa de arteriopatía periférica, no se observó una mayor índice de complicaciones de partes blandas como cabría esperar, lo que podría indicar que este tipo de tratamiento es una alternativa a tener en cuenta en estos casos.

En conclusión, la fijación interna de las fracturas de tobillo en la población geriátrica conlleva una alta tasa de complicaciones de partes blandas. Se necesitan estudios prospectivos con mayor número de pacientes para identificar si este grupo de pacientes puede beneficiarse de alternativas como la reducción percutánea y fijación externa. [4, 9-15]

FINANCIACIÓN Y CONFLICTO DE INTERESES

No se ha recibido ningún tipo de financiación o subvención para llevar a cabo este trabajo. Los autores declaran que no presentan conflicto de intereses en la realización de este estudio.

CONSIDERACIONES ÉTICAS:

El procesamiento de los datos personales se realizó según el Reglamento (UE) 2016/679 del Parlamento Europeo y del Consejo de 27 de abril de 2016 relativo a la protección de las personas físicas en lo que respecta al tratamiento de datos personales y a la libre circulación de estos datos, y su regulación en España a través de la Ley Orgánica 3/2018, de 5 de diciembre de protección de datos personales y garantía de los derechos digitales.

BIBLIOGRAFÍA

1. Koehler SM, Eiff P. Overview of ankle fractures. Asplund CA, Grayzel J, eds. In: UpToDate, Waltham, M.A. (Accessed on May, 13, 2018).
2. Ovaska MT, Madanat R, Honkamaa M, Mäkinen TJ. Contemporary demographics and complications of patients treated for open ankle fractures. Injury2015;46(8):1650-5.
3. Stefan R. Management of ankle fractures in the elderly. EOR 2016;1:239-245.
4. Zaghloul A, Haddad B, Barksfield R, Davis B. Early complications of surgery in operative treatment of ankle fractures in those over 60: a review of 186 cases. Injury 2014;45(4):780-3.
5. Abdelgaid SM, Moursy AF, Elgebaly EAA, Aboelenien AM. Minimally Invasive Treatment of Ankle Fractures in Patients at High Risk of Soft Tissue Wound Healing Complications. J Foot Ankle Surg 2018;57(3):557-571.
6. Strauss EJ, Egol KA. The management of ankle fractures in the elderly.Injury2007;38 Suppl 3:S2-9.
7. Rammelt S. Management of ankle fractures in the elderly. EFORT Open Rev. 2016;1(5):239–46.
8. Spek RWA, Smeeing DPJ, van den Heuvel L, Kokke MC, Bhashyam AR, Kelder JC, et al. Complications after surgical treatment of geriatric ankle fractures. J Foot Ankle Surg [Internet]. 2021; Available from: http://dx.doi.org/10.1053/j.jfas.2019.12.012
9. David WS, MD, FRCSC, Egol KA, MD. Fracturas del tobillo y del pilón tibial. Aaos Comprehensive Orthopaedic Review 2. 2014;1(42):457-474.
10. Meijer RPJ, Halm JA, Schepers T. Unstable fragility fractures of the ankle in the elderly: Transarticular Steinmann pin or external fixation. Foot (Edinb) 2017;32(1):35-38.
11. Andruszkow H, Pfeifer R, Horst K, Hildebrand F, Pape HC. External fixation in the elderly. Injury 2015;46 suppl 3:S7-S12.
12. Yañez Arauz JM, Arcaz Ulla J, Florentini G. Fracturas de tobillo Comparación entre la cirugía abierta y el método mínimamente invasivo. Rev Asoc Argent Ortop Traumatol 2016;81(1):27-34.
13. Yaniel TR, Jose Julio RM, Gerardo AT. Tratamiento de la fractura-luxación del tobillo mediante la fijación externa RALCA. Medisur [Internet]. 2016;14(3): 328-333. Disponible en: http://medisur.sld.cu/index.php/medisur/article/view/2897/2076
14. Bible JE, Mir HR. External Fixation: Principles and Applications. J Am Acad Orthop Surg 2015;23(11):683-90.
15. Pearce O, Al-Hourani K, Kelly M. Ankle fractures in the elderly: Current concepts. Injury. 2020 Dec;51(12):2740-2747.
16. Halvachizadeh S, Teuber H, Pape H-C, Allemann F. Principles and current concepts in the surgical treatment of fragility fractures in the elderly. Best Pract Res ClinRheumatol. 2019;33(2):264–77.
17. Iliopoulos E, Morrissey N, Cho S, Khaleel A. Outcomes of the Ilizarov frame use in elderly patients. J Orthop Sci. 2017;22(4): 783–6.
18. White TO, Bugler KE, Appleton P, Will E, McQueen MM, Court-Brown CM. A prospective randomised controlled trial of the fibular nail versus standard open reduction and internal fixation for fixation of ankle fractures in elderly patients. Bone Joint J. 2016 Sep;98-B(9):1248-52.
19. Heyes G, Weigelt L, Molloy A, Mason L. The influence of smoking on foot and ankle surgery: a review of the literature. Foot (Edinb). 2020;46(101735):101735.
20. SooHoo NF, Krenek I, Eagan MJ, Gurbani B, Ko CY, Zigmond DS. Complication rates following open reduction and internal fixation of ankle fractures. J Bone Joint Surg Am 2009;91:377-80.
21. Konrath G, Karges D, Watson JT, Moed BR, Cramer K. Early versus delayed treatment of severe ankle fractures: a comparison of result. J Orthop Trauma 1995;9:377-80.

4WEB® MEDICAL Truss Implant Technology™

TITANIO RETICULADO PARA FUSIÓN INTERSOMÁTICA

Mejora la resistencia al hundimiento

Incrementa la adhesión celular y la osteogénesis

Diseño que induce el crecimiento óseo en toda la estructura del implante

Optimización biomecánica de la distribución de carga para el crecimiento óseo

Menos material, menos artefacto, máxima resistencia



TSTS
Transforaminal Lumbar

PSTS / OSTS
Posterior/Oblicua Lumbar



ASTS-SA
Lumbar Anterior Stand-alone

CSTS-SA
Cervical Anterior Stand-alone



CSTS
Cervical Anterior

MBA® SURGICAL EMPOWERMENT

www.mba.eu

EFECTIVIDAD DEL TRATAMIENTO CON PRP EN LA ARTROSIS DE RODILLA

Autores: Gregorio de Jesús Labrador Hernández, Ana Zabalza Peláez, Maria Bragado Gonzalez, Sergio Chávez Valladares, Gonzalo Martínez Municio, Aurelio Vega Castrillo, Miguel Ángel Martín Ferrero.

SERVICIO DE CIRUGÍA ORTOPÉDICA Y TRAUMATOLOGÍA. HOSPITAL CLÍNICO UNIVERSITARIO DE VALLADOLID.

CORRESPONDENCIA

goyox56@hotmail.com

RESUMEN

La artrosis u osteoartritis (OA) es una enfermedad degenerativa crónica, incapacitante. El manejo puede ser conservador o quirúrgico. El tratamiento conservador está indicado en la gonartrosis sintomática no quirúrgica sin respuesta a tratamiento analgésico y antinflamatorio, y en aquellos donde este contraindicada la cirugía. El tratamiento con el Plasma Rico en Plaquetas (PRP) es una opción capaz de regenerar los tejidos lesionados mejorando la calidad de vida de las pacientes y de disminuir la necesidad de procedimientos quirúrgicos.

Esencial de material y métodos. Demostrar la efectividad del tratamiento con PRP en una serie de 150 pacientes con gonartrosis

Hallazgos principales. Encontramos una disminución significativa del dolor, de la rigidez y una mejoría significativa de la función articular en pacientes tratados con PRP intraarticular, sin presencia de complicaciones asociadas.

Conclusiones. La infiltración intraarticular con PRP puede ser una herramienta útil y segura como tratamiento sintomático de pacientes con artrosis de rodilla refractaria a tratamiento higiénico-dietético y farmacológico.

INTRODUCCIÓN

La artrosis es una enfermedad crónica degenerativa, produce el fracaso de una articulación que es incapaz de soportar esfuerzos normales al debilitar el cartílago de la misma[1]. Es la patología crónica más frecuente de las articulaciones, causante de importante discapacidad y dependencia y que genera un alto consumo de recursos. Afecta predominantemente a mayores de 40 años, siendo ligeramente más común en la mujer. Entre los factores de riesgos destacan edad avanzada, antecedentes familiares de artrosis, obesidad, traumatismo previos y deformidades articulares. Pueden afectar todas las articulaciones, la rodilla y la cadera son la más afectada.

La clínica se caracteriza por dolor, rigidez articular e impotencia funcional. Dolor mecánico y crónico, intensidad es leve-moderada y de comienzo insidioso; aparece al iniciar los movimientos y mejora tras unos minutos, al igual que la rigidez; cede con el reposo. El diagnóstico se realiza por el cuadro clínico y con ayuda de la radiología. Se precisa de radiología simple en AP (Bipedestación) y lateral. Los signos radiológicos clásicos son estrechamiento de la interlínea articular, osteofitos marginales, esclerosis subcondral y deformidad ósea; no siempre existe correlación entre la sintomatología y los hallazgos radiográficos. Los quistes subcondrales son poco frecuentes.

Dentro de la artrosis de rodilla existen diferentes clasificaciones, entre ellas se encuentra la Clasificación Radiológica de la Artrosis de Kellgren y Lawrence; Grado 0: Normal, Grado 1: Dudoso estrechamiento del espacio articula, posibles osteofitos. Grado 2: Posible estrechamiento del espacio articular y osteofitos. Grado 3: Estrechamiento del espacio articular, osteofitos moderados múltiples, leve esclerosis, posible deformidad de los extremos de los huesos. Grado 4: Marcado estrechamiento del espacio articula, abundantes osteofitos, esclerosis grave, deformidad de los extremos de los huesos[2].

El tratamiento de la artrosis de rodilla presenta varios escalones. El primero son las modificaciones higiénicos-dietéticas, fisioterapia, régimen habitual de actividades y medidas ortopédicas incruentas. El segundo escalón lo conforma el tratamiento analgésico por vía oral: paracetamol (de elección) y AINES; en este segundo escalón también se encuentran los fármacos sintomáticos de acción lenta para la artrosis como el sulfato de glucosamina, el condroitín sulfato o la diacereína cuya eficacia es cuestionable[3]. En el tercer escalón se encuentra el tratamiento farmacológico intraarticular con infiltraciones de corticoides, ácido hialurónico, plasma rico en plaquetas y células madre mesenquimales[4]. El cuarto escalón, para casos severos, es el tratamiento quirúrgico que incluye desde artroscopias de limpieza hasta prótesis totales de rodilla, pasando por osteotomías. En la actualidad no existe tratamiento curativo.

En pacientes con OA de rodilla se ha visto que el PRP, y muchos mediadores activos biológicamente presentes en este, ejercen efectos favorables sobre la homeostasis de los tejidos articulares, como lo es un efecto condroprotector, anabólico, antinflamatorio e inmunomodulador, generando así una reducción del dolor y la rigidez articular mejorando la funcionalidad[5].

Su efecto ha sido estudiado tanto en aplicación intrarticular como en infiltración directa sobre el hueso subcondral(5), encontrándose una mejoría significativa tanto del dolor como de la funcionalidad diaria. Los estudios in vitro e in vivo han reportado que el PRP y factores de crecimiento como factor de crecimiento epidérmico (EGF), factor de crecimiento de la insulina (IGF-1) y factor de crecimiento derivado de las plaquetas (PDGF) suprimen los macrófagos, fibroblastos, y los condrocitos por inhibición de la vía del NFkB (factor nuclear potenciador de las cadenas ligeras Kappa de las células B activadas) disminuyendo la respuesta inflamatoria a nivel sinovial y del cartílago articular[5,6]. La disminución del dolor está proporcionalmente relacionada con la cantidad de canabinoides endógenos presentes en el PRP, actuando como ligandos de los receptores CB1 y CB2 de los condrocitos y las células sinoviales en los pacientes con OA, generando una reducción del dolor y la inflamación a través del sistema canabinoide endógeno[5].

La única definición más o menos unánime describe el PRP como "volumen de plasma autólogo que contiene una concentración de plaquetas superior al nivel basal (150000-350000 uds/µl)"[7].

El PRP es un medicamento de uso humano, una "sustancia o combinación de sustancias que se presenta como poseedora de propiedades para el tratamiento o prevención de enfermedades en seres humanos, o que puede usarse en seres humanos o administrarse a seres humanos con el fin de restaurar, corregir o modificar las funciones fisiológicas ejerciendo una acción farmacológica, inmunológica o metabólica, o de establecer un diagnóstico médico. Como tal el PRP debe seguir la directiva europea con todos sus requisitos[8].

Ha sido usado con frecuencia en Cirugía Maxilofacial, Cirugía Plástica y en Traumatología Deportiva como tratamiento de las lesiones de los tejidos del aparato locomotor. Se aplica con frecuencia en roturas tendinosas, tendinopatías crónicas, lesiones musculares, lesiones focales del cartílago, artrosis, lesiones ligamentosas y en fracturas y pseudoartrosis. Los estudios clínicos deben ir aclarando en cuáles el uso del PRP es beneficioso y en cuáles no. Los estudios in vitro sobre el papel que puede tener el PRP en la regeneración o curación de tejidos son prometedores, pero es un proceso complejo y queda un largo camino. Hay que empezar por aumentar la investigación antes de generalizar el uso para todo tipo de lesiones y en cualquier momento. Se debe evitar el descontrol tanto de la preparación como de la administración. Además, si no se trata correctamente y de forma global una lesión, no puede esperarse que las inyecciones de PRP sean por sí mismas un éxito.

Como objetivo nos planteamos: demostrar la utilidad del PRP en el tratamiento de la artrosis de rodilla. Como objetivos secundarios: Evaluar si se puede protocolizar su uso en consulta. Evaluar la seguridad del tratamiento. Evaluar la presencia o ausencia de complicaciones.

MATERIAL Y MÉTODOS

Hemos escogido pacientes que padecían gonartrosis primaria de una o ambas rodillas, y que han sido tratados con PRP en el Hospital Clínico Universitario de Valladolid.

Criterios de inclusión: Diagnóstico de gonartrosis de rodilla grados II-III-IV de Lawrence y Kellgren, con tratamiento higiénico-dietético y farmacológico previo, sin resultados y que en ese momento no tenían indicación quirúrgica. Ausencia de enfermedad sistémica grave (neoplasias, hepatitis, SIDA...). Mayor de 18 años. Consentimiento informado firmado previamente al tratamiento. Rellenado test de valoración pre y post infiltraciones.

Criterio de exclusión: Existencia de parámetros analíticos alterados previos a la infiltración que pudieran suponer un riesgo para la salud del paciente.

En nuestro trabajo estudiamos a un grupo de 150 pacientes diagnosticados de artrosis de rodilla tratados con PRP escogidos siguiendo estos criterios de inclusión y de exclusión.

Para obtener el PRP autólogo, se extraen 8 tubos de sangre del paciente, que son llevados al Servicio de Hematología para ser procesados. Se toman las muestras del paciente, varios tubos limpios y un tubo con suero salino (0.8 cc).

1. En primer lugar se realiza un centrifugado de la sangre extraída (a 1800 rpm 8 minutos) que deja los hematíes en el fondo y el plasma del paciente sobrenadando, separados ambos por una pequeña capa de leucocitos. De ese plasma, lo importante es la parte más inferior, que es la rica en plaquetas (Anexo 1).
2. Se toma la parte más superior del plasma, la pobre en plaquetas (PPP) y se deposita en varios tubos limpios, dejando al final aproximadamente 0,5 cm de plasma (unos 500 µl) en los tubos del centrifugado y que corresponde al PRP.
3. El PRP se extrae evitando mezclarlo con los hematíes y se lleva a otro tubo limpio, en adelante "tubo madre".
4. Del PRP se toman 0.2 cc y se llevan al tubo con suero salino, hasta llegar a completar 1 cc. A continuación se toma otro centímetro cúbico del plasma desechado en un tubo aparte. Ésto nos permite comparar la concentración de plaquetas de PPP y la del PRP, teniendo en cuenta que el PRP está diluido y por tanto será la cuarta parte de su valor real, y se registra en una seroteca por si se necesita consultar a posteriori.
5. Se toma todo el contenido restante de PRP e introduce en una jeringa a la que se conecta una llave de 3 vías, a la que también se une otra jeringa de cloruro cálcico en función de la cantidad de PRP obtenido (50µl de calcio por cada ml de PRP), ya que el calcio ayuda a la degranulación de las plaquetas.
6. Se extrae un poco de cada tubo de desecho y se introduce en dos medios de Hemocultivo, uno para aerobios y otro para anaerobios. Se cultiva para asegurar la asepsia del proceso.
7. La jeringa del calcio y la del plasma se introducen en el mismo sobre con los datos del paciente. Se etiqueta todo (nombre, apellidos, número de historia, identificación de la extracción y número de PRP) para evitar pérdidas y confusiones.
8. El PRP se entrega en la consulta en mano y tras firma de un recibí, todo etiquetado.
9. Se harán un total de tres infiltraciones intraarticulares en la rodilla, una cada mes.

Protocolo previo a la primera infiltración:

- Entrega de consentimiento informado que el paciente lee y entrega firmado la fecha de la primera infiltración. En esta hoja de consentimiento, al final aparece un apéndice para la revocación del mismo y el fin del tratamiento cuando el paciente lo desee. Este consentimiento informado ha sido aprobado por la Comisión de Ética del Hospital Clínico de Valladolid.
- Entrega de hoja de ruta, con las instrucciones de lo que debe hacer.
- Realización de analítica sanguínea con citología, VSG y PCR como reactantes de fase aguda, niveles de sodio y potasio, perfil de Admisión (donde se analizan la función hepática y renal) y un estudio de coagulación con TTPa y tiempo de protrombina. Se realizará una semana antes, para asegurarse de la inexistencia de contraindicación.
- Se realiza estudio de Microbiología de serologías frente a VIH, VHC, VHB y lúes, que contraindicarían el tratamiento.

- Se entrega test de WOMAC, en el cual se pide al paciente que puntúe en una escala de 0 al 10 la cantidad de rigidez, dolor o impotencia funcional que tiene en diferentes momentos y situaciones.

Se entrega hoja de interconsulta al Servicio de Hematología donde se informa del día a realizar al tratamiento, para que se pueda preparar el PRP.

Protocolo previo al resto de infiltraciones: similar al de la primera infiltración, pero no se van a incluir todos los elementos:

- Se realiza analítica, la misma con cada infiltración, sistemático de sangre con VSG y PCR, niveles de sodio y potasio, perfil de Admisión (función hepática y renal) y coagulación.
- Se entrega hoja de interconsulta al Servicio de Hematología donde se informa del día a realizar al tratamiento, para que se pueda preparar el PRP.

Protocolo tras última infiltración:

- Se realiza test de WOMAC 3 meses tras la última infiltración. La comparativa entre el test inicial y final ayuda a ver la efectividad de la terapia.

Test de WOMAC: es uno de los mejores cuestionarios por sus propiedades psicométricas para la evaluación de los síntomas más frecuentes de la artrosis en extremidades inferiores. Creado en Canadá, la versión extendida de 24 ítems ha sido reemplazada en muchos casos por versiones reducidas que han demostrado su validez en la evaluación de los pacientes con artrosis[9-11].

Utilizando este test, en la muestra de 150 pacientes hemos estudiado los cambios en las variables dolor, rigidez y función articular antes de realizar la infiltración (inicio) y tres meses después de la misma (final). Se puntuaba la intensidad de las variables mediante una escala de 0 a 10, donde 0 era ausencia de dolor y 10 era máximo dolor.

Infiltración: La inyección, intraarticular, se realiza, previo mezcla del PRP con cloruro de calcio, lateral al tendón rotuliano y superior a la meseta lateral de la tibia con rodilla en flexión, en una zona con pocas estructuras sensibles hasta la cápsula articular, y a través de la cual no pasan vasos sanguíneos, por lo que no existe riesgo de inyección intravenosa. Tras la inyección se recomiendan unos días de reposo relativo.

Descripción del análisis: Las variables cuantitativas se presentan con la media y la desviación típica y las cualitativas según su distribución de frecuencias. Las comparaciones de los diferentes test cuantitativos se ha realizado mediante la prueba T de Student para muestras relacionadas. Los datos han sido analizados con el programa estadístico IBM SPSS Statistics versión 20.0 para Windows. Aquellos valores de $p<0,05$ han sido considerados estadísticamente significativos.

RESULTADOS:

1. Dolor
2. Rigidez
3. Función articular
4. Complicaciones: No se evidenciaron complicaciones durante las infiltraciones en ningún sujeto de estudio. Tampoco se objetivan otro tipo de complicaciones posteriormente.

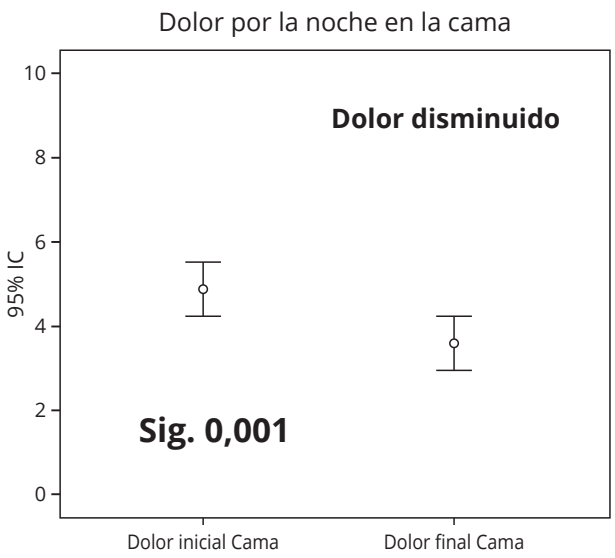

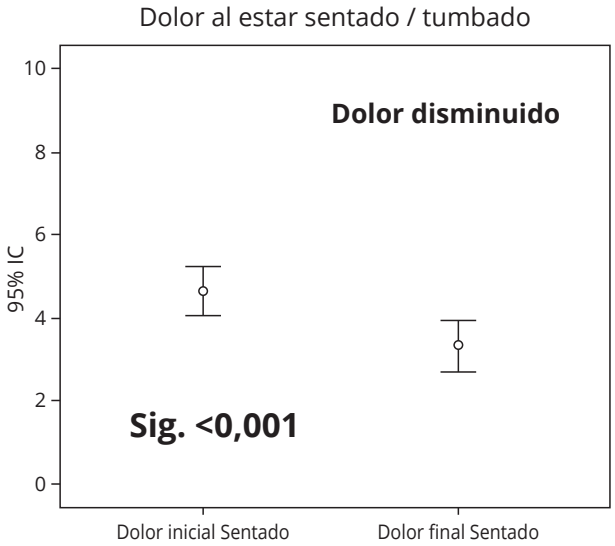

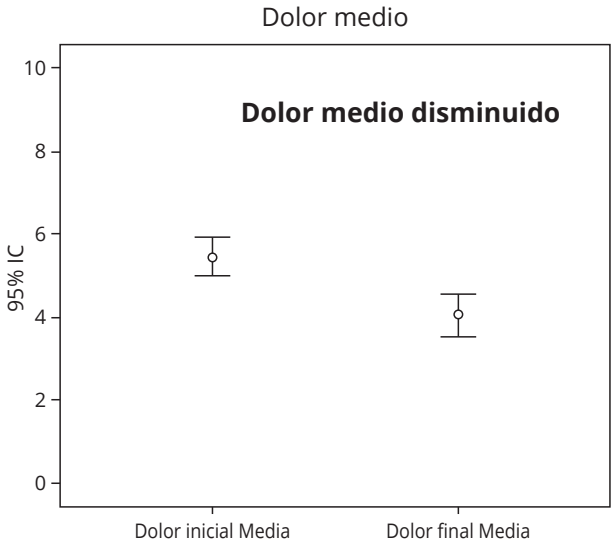

Rigidez al despertarse por la mañana

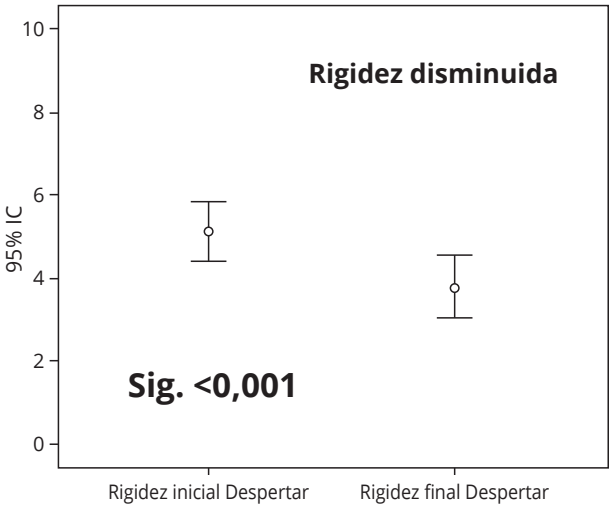

Rigidez el resto del día

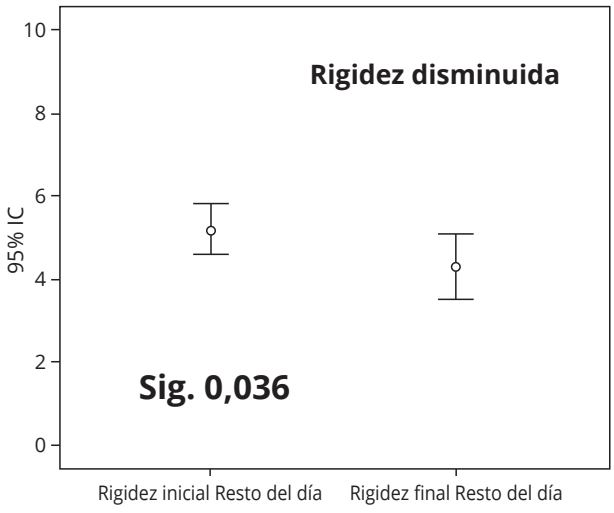

Al bajar las escaleras

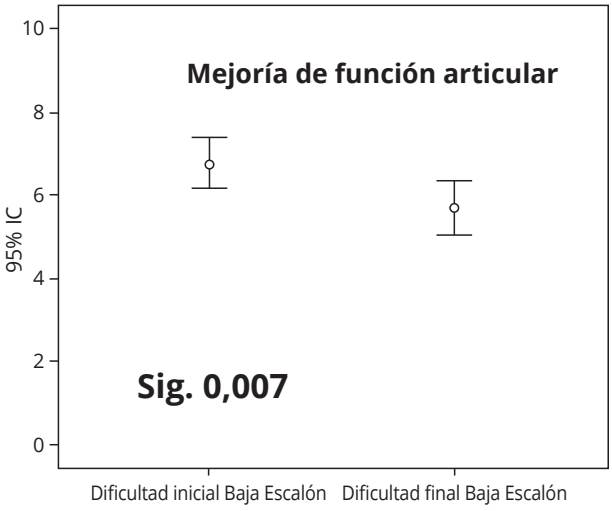

Al subir las escaleras

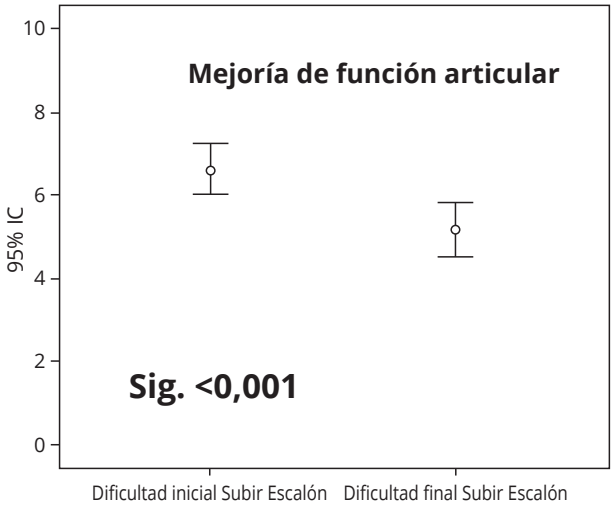

Al ponerse los calcetines o las medias

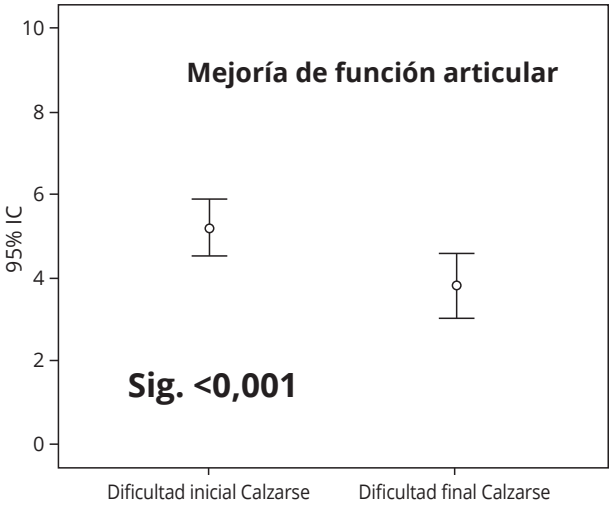

Al ponerse los calcetines o las medias

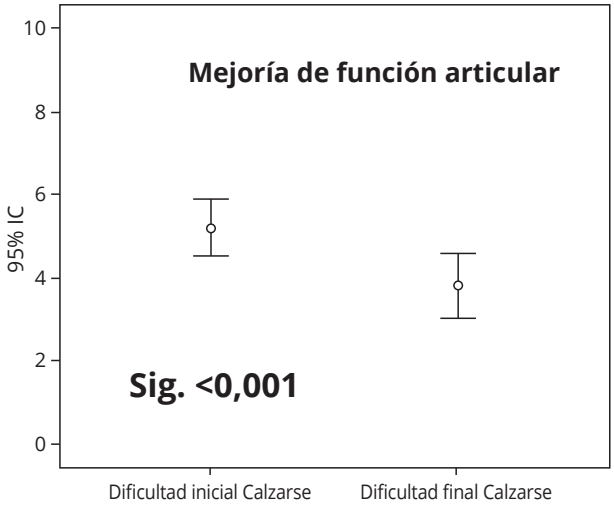

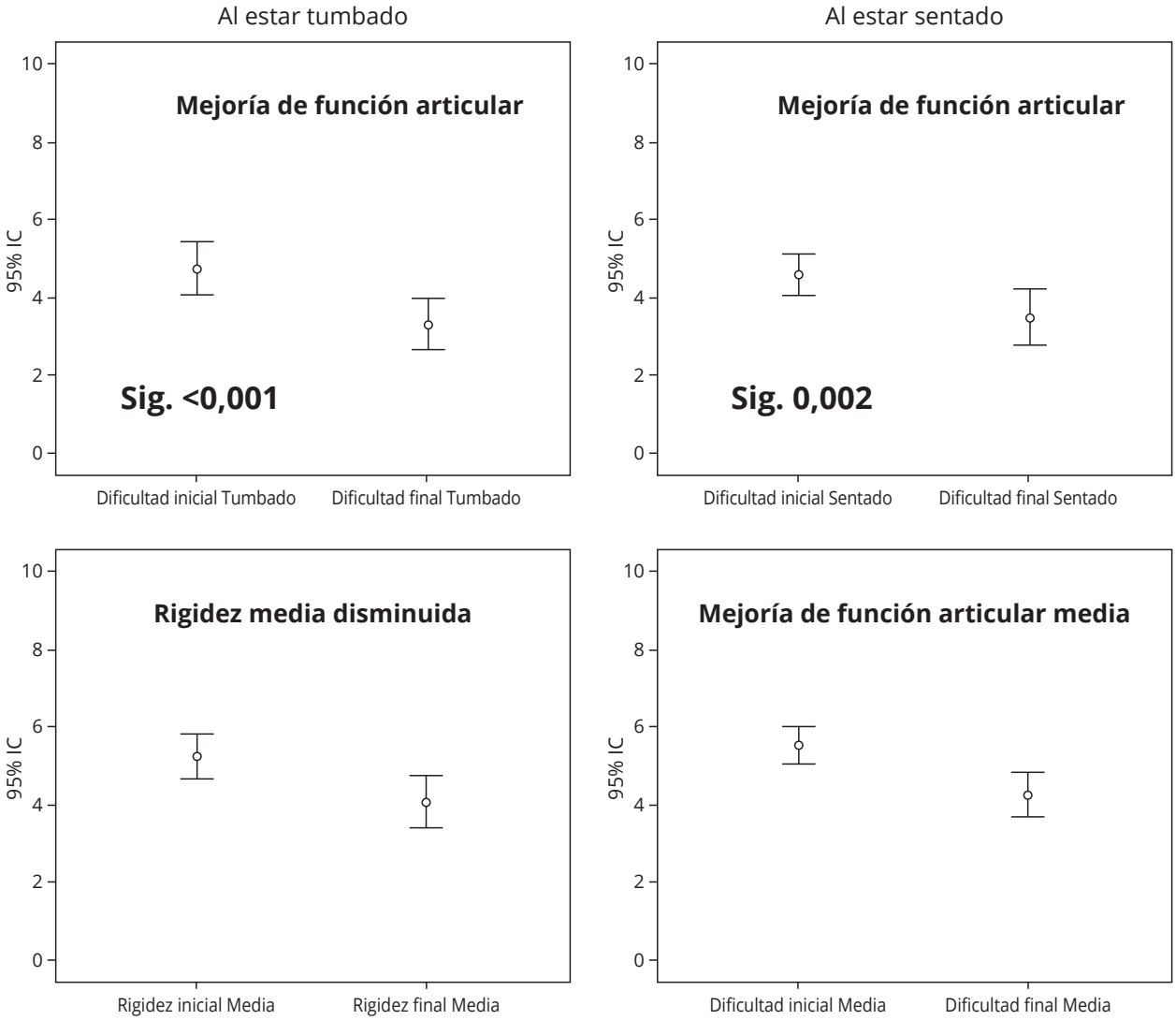

DISCUSIÓN

En este análisis vemos la efectividad de las infiltraciones con PRP en el tratamiento de la artrosis de rodilla en el grupo de estudio según el test de WOMAC, siendo significativos todos los ítems.

En una revisión de artículos acerca del uso de PRP en estos casos, hemos encontrado resultados que avalan el nuestro, no sólo con el uso de PRP autólogo preparado como en este caso, si no con distintos componentes y matices que entran dentro de la definición aceptada de PRP como se ha dicho previamente.

De este modo, Botegoni et al[12], ha demostrado la mejoría de los síntomas también con el uso de PRP heterólogo en pacientes que no eran candidatos a infiltraciones con plasma autólogo a los dos meses del fin del tratamiento. Utiliza como test de análisis IKDC, KOOS y EQ VAS. No obstante, no hay estudios que demuestren la superioridad de uno sobre otro de un modo contrastado. En este estudio se evidenció un ligero empeoramiento del estado subjetivo de los pacientes a los seis meses de completar el estudio pero, una vez repetidos los test no se vieron diferencias estadísticamente significativas con respecto a los resultados de los dos meses. No obstante, no se descarta la posibilidad de la realización de controles del estado subjetivo a más largo plazo.

Paterson et al.[13] en estudio publicado en BMC Musculoskeletal Disorders demuestra una mejoría estadísticamente significativa de sus pacientes en un estudio randomizado doble ciego donde se comparaba con ácido hialurónico. Se mostraba una mejoría subjetiva del grupo tratado con PRP (en este caso activado mediante fototerapia) con respecto al otro utilizando los test VAS, KOOS y KQoL-26 en un seguimiento a los tres meses de la última infiltración. No se estudió la diferencia en la mejoría entre PRP activado por fototerapia y PRP no activado. Cerza et al, (14) utilizando el test de WOMAC ; como nosotros, demostraron una mejoría de los pacientes tratados con PRP con respecto a los tratados con infiltraciones de ácido hialurónico.

Kavadar et al, [15] en su estudio prospectivo, randomizado, muestra una mejoría estadísticamente significativa en los resultados del test de WOMAC en sus pacientes, especialmente en aquellos cuyo grado de artrosis mostraba poca degeneración del cartílago, aún así aquellos con grados elevados de artrosis también experimentaron mejoría en los primeros tres meses tras la infiltración. Además estudiaron la cantidad de infiltraciones necesarias para tener una mejoría significativa duradera en el tiempo que fuera lo más coste-eficiente posible. El número que determinaron fue 3, las mismas infiltraciones que las realizadas a los pacientes de nuestro análisis aunque con intervalos de dos semanas entre ellas.

A la hora de analizar los resultados, habría que tener en cuenta que estos estudios se han hecho a corto plazo, y que el único estudio realizado con seguimiento de un año post terapia por Filardo et al,[16] no mostraba ninguna mejoría estadísticamente significativa con respecto al ácido hialurónico, aunque sí que se encontró mejoría en los pacientes.

El mecanismo de acción molecular del PRP no está descrito completamente, de modo que no se sabe cuáles son los mecanismos moleculares más importantes a la hora de la regeneración tisular, tal y como indican Andia et al[17], lo que podría ayudar a la hora de estandarizar los elementos a infiltrar. Un PRP se prepara mediante centrifugación de la sangre del propio paciente. Actualmente, existen diversas empresas que suministran kits con el material necesario, para la preparación estandarizada de plasma. Los productos que se obtienen con estos sistemas comerciales varían en cuanto a composición cualitativa y cuantitativa y se especula que podrían tener distintos efectos biológicos; existiendo en el mercado baterías de compuestos con diferentes elementos en varias concentraciones que pueden dificultar el análisis conjunto de los distintos estudios realizados.

Por tanto, podemos llegar a la idea final que el PRP es una alternativa efectiva para el tratamiento de los pacientes con gonartrosis tanto para la recuperación de la función como para la reducción de los síntomas subjetivos de dolor y rigidez, avalado por varios estudios a lo largo de los múltiples años. Aunque no obstante es una terapéutica que todavía no está del todo estandarizada y que todavía no ha sido del todo desarrollada, por lo que en un futuro serían necesarios tanto protocolizar las sustancias a utilizar y sus cantidades, como la realización de análisis más exhaustivos del mismo.

CONCLUSIONES

El PRP intraarticular es útil en el tratamiento de la artrosis de rodilla.

El uso del PRP debe hacerse siempre sujeto a prescripción de profesionales de la salud en el ámbito de sus competencias respectivas, no siendo susceptible de ser prescrito por otro tipo de profesionales sanitarios o no sanitarios.

Es factible su inyección intraarticular en la consulta de modo estandarizado, siguiendo protocolos establecidos para minimizar al máximo los riesgos.

BIBLIOGRAFIA:

1. Farreras Valenti P. y Rozman C. Medicina Interna. 16º Edición. Ed. Harcourt, 2008.
2. P.etersson I, Boegard T, Saxne T, Silman A, Svensson B. Radiographic osteoarthritis of the knee classified by the Ahlbäck and Kellgren & Lawrence systems for the tibiofemoral joint in people aged 35-54 years with chronic knee pain. Annals of the Rheumatic Diseases. 1997;56(8):493-496.
3. Isasi C., Alcaraz M., Sanz J. Fármacos de acción lenta para el tratamiento de la artrosis. Inf Ter Sist Nac Salud. 2014; 28: 145-150.
4. Vega A., Martín-Ferrero M. A., Del Canto F., Alberca M., García V., Munar A., Orozco L., Soler R., Fuertes J. J., Huguet M., Sánchez A., García-Sancho J. Treatment of Knee Osteoarthritis With Allogeneic Bone Marrow Mesenchymal Stem Cells: A Randomized Controlled Trial. Transplantation. 2015 August. Volumen 99, Issue 8.
5. Moss P, Knight E, Wright A. Subjects with Knee Osteoarthritis Exhibitm Widespread Hyperalgesia to Pressure and Cold. PLoS One 2016;11(1):e0147526. DOI: 10.1371/jour- nal.pone.0147526. eCollection 2016.
6. Nguyen C, Lefèvre-Colau MM, Poiraudeau S, Rannou F. Evidence and recommendations for use of intra-articular injections for knee osteoarthritis. Ann Phys Rehabil Med 2016;59(3):184-9. DOI: 10.1016/j.rehab.2016.02.008.
7. Informe de la Agencia Española de Medicamentos y Productos Sanitarios sobre el uso de Plasma Rico en Plaquetas. Informe V1/23052013. Publicación 23/05/2013. Corrección de errores 06/08/2013.
8. Ley 29/2006, de 26 de Julio, de Garantías y Uso Racional de los Medicamentos y Productos Sanitarios.
9. Veenhof C, Bijlsma JW, van den Ende CH, et al. Psychometric evaluation of osteoarthritis questionnaires: a systematic review of the literature. Arthritis Rheum. 2006;55:480–92.
10. Escobar A, Vrotsou K, et al. Validación de una escala reducida de capacidad funcional del cuestionario WOMAC. Gac Sanit. 2011;25(6):513-518.
11. López Alonso S, Martínez Sánchez C. M, et al. Propiedades métricas del cuestionario WOMAC y de una versión reducida para medir la sintomatología y la discapacidad física. Aten. Primaria. 2009;41(11):613-620
12. Botegoni C., Dei Giudici L., Salvemini S., Chiurazzi E., Bencivenga R., Gigante A. Homologous platelet-rich plasma for the treatment of knee osteoarthritis in selected elderly patients: an open-label, uncontrolled, pilot study. Ther Adv Musculoskelet Dis. 2016 Apr; 8(2): 35–41.
13. Paterson K., Nicholls M., Bennell K., Bates D. Intra-articular injection of photo-activated platelet-rich plasma in patients with knee osteoarthritis: a double-blind, randomized controlled pilot study. BMC Musculoskelet Disord. 2016 Feb 9;17(1):67. doi: 10.1186/s12891-016-0920-3.
14. Cerza F, Carnì S, Carcangiu A, Di Vavo I, Schiavilla V, Pecora A, et al. Comparison between hyaluronic acid and platelet-rich plasma, intra-articular infiltration in the treatment of gonarthrosis. Am J Sports Med. 2012;40(12):2822–7.

15. Kadavar G., Demircioglu D., Celik M., Emre T. Effectiveness of platelet-rich plasma in the treatment of moderate knee osteoarthritis: a randomized prospective study. J Phys Ther Sci. 2015 Dec;27(12):3863-7. doi: 10.1589/jpts.27.3863.

16. Filardo G, Di Matteo B, Di Martino A, Merli ML, Cenacchi A, Fornasari P, Marcacci M, Kon E (2015) Platelet-rich plasma intra-articular knee injections show no superiority versus viscosupplementation: a randomized controlled trial. Am J Sports Med 43(7):1575–1582

17. Andia I., Sánchez M., Maffulli N. Basic Science: Molecular and biological Aspects of Platelet-Rich Plasma Therapies. Operative techniques in Orthopaedics. Elsevier Inc. March 2012. Volume 22, Issue 1.

TRATAMIENTO DE LA MUÑECA SLAC-SNAC. COMPARACIÓN DE LOS RESULTADOS ENTRE DOS TÉCNICAS QUIRÚRGICAS: LA ARTRODESIS CUATRO ESQUINAS Y ARTRODESIS LUNO-GRANDE

Autores: M. Bragado[1], C. Simón-Pérez[2], G. Labrador[3], S. Chávez[4], J. Berrocal[5], E. Mateos[6], M.A. Martín-Ferrero[7].

[(1)] Médico Interno Residente COT, 3º año, [(2)] Médico Adjunto COT, Unidad de Mano, [(3)] Médico Interno Residente COT, 4º año, [(4)] Médico Interno Residente COT, 3º año, [(5)] Médico Interno Residente COT, 2º año, [(6)] Médico Interno Residente COT, 2º año, [(7)] Jefe de Servicio Cirugía Ortopédica y Traumatología.

Servicio de Cirugía Ortopédica y Traumatología (COT). Hospital Clínico Universitario de Valladolid.

CORRESPONDENCIA

María Bragado González.
Email: mariabragadogonzalez@gmail.com
Dirección: C/Dr. Fleming, nº9, 2º izq.

Objetivo: Comparar los resultados en pacientes SNAC-SLAC grado III tratados mediante artrodesis cuatro esquinas (ACE) versus artrodesis luno-grande (ALG).

Material y Métodos: Se evaluaron prospectivamente 23 pacientes con muñecas SNAC-SLAC grado III, 18 varones con edad media de 53 años, trabajadores manuales.

Resultados: 13 pacientes fueron intervenidos mediante ACE y en 10 pacientes se realizó ALG con 2 tornillos a compresión sin cabeza. Los datos funcionales y clínicos no presentaban diferencias estadísticamente significativas en las escalas aplicadas.

En todos los pacientes con ACE se consiguió la artrodesis, 2 pacientes presentaron un impingement dorsal precisando de extracción del material de osteosíntesis.

En el grupo con ALG, 3 pacientes presentaron pseudoartrosis luno-grande precisando de reintervención, y en 2 pacientes apareció intolerancia del material de osteosíntesis.

Conclusiones: La ACE muestra los mismos resultados clínico-funcionales que la ALG. Existe un mayor porcentaje de pseudoartrosis esta última debido a que la superficie de contacto óseo es menor.

Purpose: To compare the outcomes of four corner arthrodesis (4CA) and capitolunate arthrodesis (CLA) in patients diagnosed with SLAC-SNAC stage III wrist.

Materials and Methods: We prospectively evaluated 23 patients diagnosed with SNAC-SLAC stage II wrist, 18 men with 53 years of average age, manual workers.

Results: 13 patients had 4CA and 10 patients had CLA with 2 compression screws. Clinical and functional outcomes had no statistically significant differences. Arthrodesis was obtained in all patients with 4CA. 2 patients requires osteosynthesis material removal for dorsal impingement.

3 patients with CLA had capitolunate nonunion requiring a new surgery and 2 patients showed intolerance of osteosynthesis material

Conclusions: 4CA and CLA demonstrated similar clinical and functional outcomes. CLA showed higher percentage of pseudoarthrosis because of smaller bone contact surface.

INTRODUCCIÓN

La muñeca está constituida por un conjunto de articulaciones (radio-cubital distal, radiocarpiana y mediocarpiana) que permiten el desarrollo de movimientos complejos en diferentes planos del espacio[(1)]. Debido a ello, interviene en multitud de actividades de la vida diaria y su patología conlleva gran limitación funcional en los pacientes, especialmente en aquellos que realizan trabajos manuales.

La articulación de la muñeca puede doler o deformarse por diferentes causas ya sea traumáticas (fracturas, luxaciones o lesiones ligamentosas), inflamatorias, infecciosas o tumorales[(2)]. Dentro de las causas de deterioro del cartílago articular de la muñeca destacan las secundarias a lesiones del ligamento escafolunar (SLAC, *Scapho Lunar Advanced Collapse*) o a pseudoartrosis del escafoides (SNAC, *Scaphoid Necrosis Avanced Collapse*). El colapso avanzado escafolunar (SLAC) fue descrito por Watson en 1984 y es la forma más común de artrosis degenerativa de la muñeca[(3)].

Se distinguen varios estadios evolutivos en las muñecas SNAC y SLAC: Grado I: pinzamiento y artrosis radio-escafoidea.; Grado II: artrosis en las articulaciones radio-escafoideas y escafogrande., Grado III: artrosis en las articulaciones radio-escafoideas, escafogrande y semilunargrande; provocando sinovitis y restricción progresiva de la movilidad; y Grado IV: se añade a las articulaciones afectadas en el grado III la artrosis radio-semilunar.

El tratamiento de la muñeca SLAC-SNAC presenta diferentes escalones terapéuticos. Inicialmente, el tratamiento debe ser conservador y solo en aquellos pacientes en los que fracasa el tratamiento conservador estaría indicado el tratamiento quirúrgico. En los casos asintomáticos o poco sintomáticos, se recomienda el tratamiento conservador[(3,4)]. Las técnicas quirúrgicas de las que disponemos son todas de salvamento, destacando[(6,7)]: Estiloidectomía radial, denervación de la muñeca, resección de la primera fila del carpo, artrodesis cuatro esquinas, artrodesis luno-grande, artrodesis total de muñeca y artroplastia de muñeca. La selección de una u otra técnica dependerá de las características específicas de la enfermedad y del paciente.

En el tratamiento de la muñeca SLAC-SNAC grado II avanzada y grado III, la técnica más utilizada es la artrodesis cuatro esquinas (ACE), habiéndose utilizado diferentes métodos de osteosíntesis, como Agujas de Kirschner, grapas, tornillos de compresión o placas circulares. Estos últimos son los más empleados en el momento actual al proporcionar

mayor estabilidad permitiendo iniciar la movilidad de forma precoz.(5) Para la realización de esta técnica es necesario la conservación de la articulación radiosemilunar y que no haya tendencia a la traslación cubital del carpo[8].

Algunos autores recomiendan en casos de muñeca SLAC-SNAC grado II avanzada la artrodesis luno-grande (ALG) presentando resultados similares a la ACE[9–12] con la ventaja de precisar menor cantidad de injerto óseo, menor tiempo quirúrgico y una rehabilitación más rápida.

El **objetivo** de este estudio es comparar los resultados clínicos y radiológicos obtenidos del tratamiento quirúrgico en pacientes con muñecas SNAC-SLAC grado III mediante artrodesis cuatro esquinas versus artrodesis luno-grande.

MATERIAL Y MÉTODOS

Se realizó un estudio prospectivo mediante el seguimiento durante 1 año de 23 pacientes diagnosticados de muñeca SNAC/SLAC grado III. En ellos se realizó tratamiento quirúrgico mediante artrodesis cuatro esquinas o artrodesis luno-grande en la Unidad de Cirugía de la Mano del Hospital Clínico Universitario de Valladolid.

Se incluyeron como variables del estudio datos demográficos (edad, sexo, profesión) y clínicos, mediante el uso de las escalas EVA (Escala Visual Analógica del dolor) y DASH (Escala de valoración de la extremidad superior). La movilidad se obtuvo mediante un goniómetro estándar y según los criterios de la International Federation of Societies for Surgery of the Hand (IFSSH). La medición de la fuerza se estandarizó utilizando un dinamómetro Jamar (Jamar Hidraulic Hand Dynamometer) con el paciente sentado, con el brazo al lado del cuerpo, codo flexionado a 90º y el antebrazo en rotación neutra. Por último, se registraron las complicaciones tras la cirugía, así como la necesidad de retirada del material de osteosíntesis o la reintervención mediante otra técnica. Todos los datos se obtuvieron en entrevistas presenciales con los pacientes antes y después de la cirugía.

Además, se llevaron a cabo estudios de imagen mediante radiografías en proyecciones anteroposterior y lateral de la mano y la muñeca.

En las radiografías preoperatorias se clasificó el estadio de artrosis mediante las escalas de Watson y Ballet en las muñecas SLAC y la escala de Vender en las muñecas SNAC. En las radiografías postoperatorias se evaluó el grado de artrodesis obtenida, la existencia de retraso de la consolidación, de pseudoartrosis o de impigement dorsal.

Técnica quirúrgica (tabla 1): Todos los pacientes fueron intervenidos en régimen de cirugía mayor ambulatoria tras firmar un consentimiento informado. Se realizó una anestesia troncular y pauta antibiótica previa a la cirugía. Los pacientes se situaron en decúbito supino con el brazo a intervenir separado del cuerpo y colocado sobre una mesa de mano e isquemia en el brazo. El abordaje quirúrgico en ambos tipos de intervención consistió en una incisión dorsal longitudinal sobre la articulación radiocarpiana, apertura del retináculo entre el tercer y cuarto compartimento y separación del *Extensor Pollicis Longus*. A continuación, se realizó apertura de la cápsula articular del carpo, extirpación del escafoides y del cartílago articular y hueso subcondral entre los huesos grande y semilunar para la artrodesis luno-grande, y entre estos dos, el ganchoso y el piramidal para la artrodesis cuatro esquinas. En la articulación luno-piramidal se tuvo cuidado de no extirpar la parte más proximal para no dañar la superficie que se articula con el radio. Se redujo en posición neutra el semilunar con respecto al radio y se inmovilizó temporalmente con agujas de Kirschner.

Tras esto, se efectuó la osteosíntesis definitiva. Para la artrodesis cuatro esquinas se utilizaron grapas y agujas de Kirschner o una placa circular con tornillos. En la artrodesis luno-grande se utilizaron dos tornillos a compresión sin cabeza colocados de forma retrógrada o anterógrada.

Se hizo un control fluoroscópico para comprobar la posición del material de artrodesis, así como pruebas de movilidad para comprobar la estabilidad de la placa y que el borde de la placa proximal o las cabezas de los tornillos no choquen con el labio dorsal del radio en la dorsiflexión.

Tras lavado abundante, se cerró la cápsula con puntos sueltos de sutura reabsorbible y la incisión cutánea con sutura continua también reabsorbible.

Cuidados postoperatorios: se inmovilizó la muñeca con vendaje generoso y una férula de yeso antebraquial dorsal en ligera dorsiflexión y desviación cubital. La inmovilización se mantuvo durante 3 semanas para que diese tiempo a la cicatrización de las partes blandas y se iniciase la consolidación. Tras este periodo se comenzó con la movilización progresiva de la muñeca.

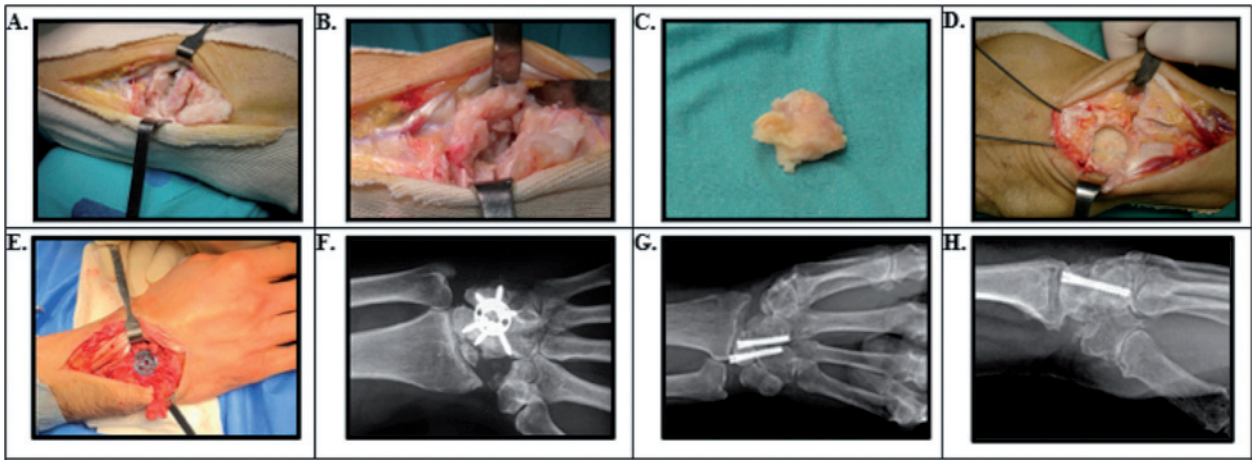

Tabla 1. Técnica quirúrgica. A. Abordaje dorsil longotudinal medio sobre art. radiocarpiana. **B.** Apertura del retináculo entre tercer y cuarto compartimento, separación del extensor pollicis longus. Apertura de la cápsula. **C.** Extirpación del escafoides y estirpación de cartílago articular. **D.** Fijación temporal con AK con semilunar en position neutra. **E.** Osteosíntesis definitiva. **F. G. H.** Radiografía de control postquirúrgica.

Con los parámetros obtenidos se hizo una hoja de recogida de datos y se realizó un estudio descriptivo de la muestra. Las variables cuantitativas se describieron con su mediana y el rango intercuartílico y se compararon con la prueba U de Mann-Whitney.

RESULTADOS

Se incluyeron 23 pacientes en el estudio, 18 varones (78.2%), 5 mujeres (21.8%). La edad media fue de 53 años (49 años en la ACE y 57 años en la ALG) y todos ellos eran trabajadores manuales.

De la muestra inicial, 13 pacientes (56.6%) fueron intervenidos mediante artrodesis cuatro esquinas, 10 de ellos varones (76.9%). En 11 pacientes (84.6%) la artrodesis se realizó con placa circular y tonillos, en 4 utilizando la placa Peek Optima (Trimed®) y en 7 la placa Spider (MBA®). En 2 pacientes (15.4%) la artrodesis se realizó con grapas y agujas de Kirschner.

En los 10 pacientes restantes (43.4%) se realizó artrodesis luno-grande con 2 tornillos Acutrack, 8 de ellos varones (80%). En 6 pacientes (60%) la colocación de los tornillos fue anterógrada y en 4 pacientes (40%) fue retrógrada, presentado un caso de pseudoartrosis para cada tipo de colocación y un caso de migración del material, también en cada tipo de colocación.

El tiempo de intervención quirúrgica (Figura 1) presentó una mediana de 120 minutos (Rango Intercuartílico o RIC 15) para la ACE y de 67,5 minutos (RIC 32,5) para la ALG.

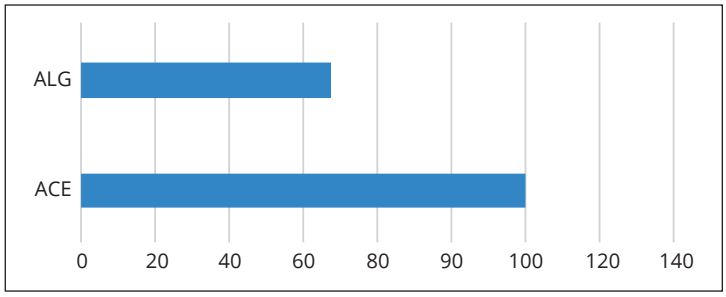

Figura 1. Tiempo IQ.

Los resultados clínicos mostraron una mejoría del dolor postoperatorio, con una mediana de la puntuación preoperatoria en la escala EVA de 10 (RIC 0,5) para la ACE y 8 (RIC 2,25) para la ALG, disminuyendo posoperatoriamente a EVA 4 (RIC 2,25) para las ACE y EVA 5 (RIC 6,5) para la ALG Figura 2.

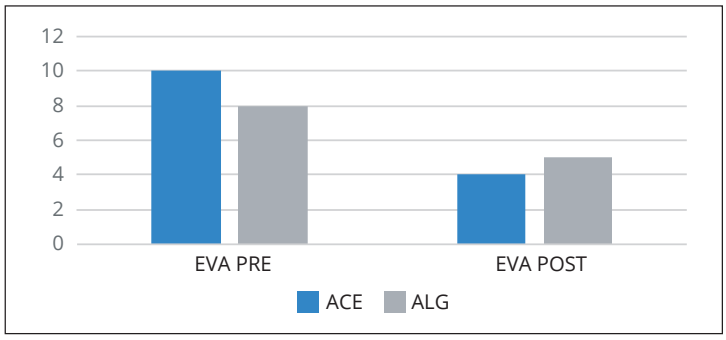

Figura 2. Eva.

El balance articular medio preoperatorio para la ACE era de 70º de flexión-extensión y 15º de inclinación radio-cubital y tras la intervención fue de 55º de flexo-extensión y de 27,5º de inclinación radio-cubital. En el caso de la ALG el arco de movimiento preoperatorio era de 75º de flexión-extensión y 20º de inclinación radio-cubital y tras la intervención fue de 45º de flexo-extensión y de 30º de inclinación radio-cubital (Figura 3).

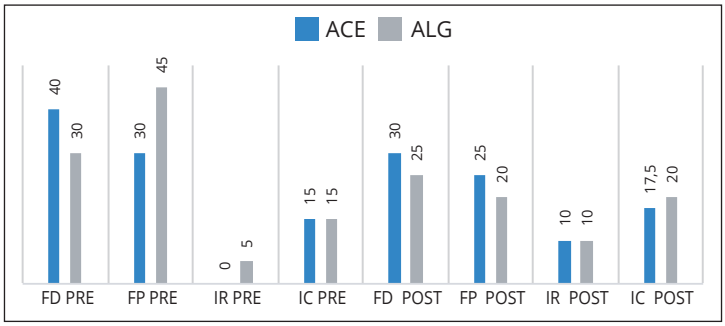

Figura 3. Balance articular.

La medición de la fuerza postoperatoria (Figura 4) en la ACE fue de 30N (39N en la mano contralateral) y en la ALG fue de 29,5N (41,5N en la mano contralateral).

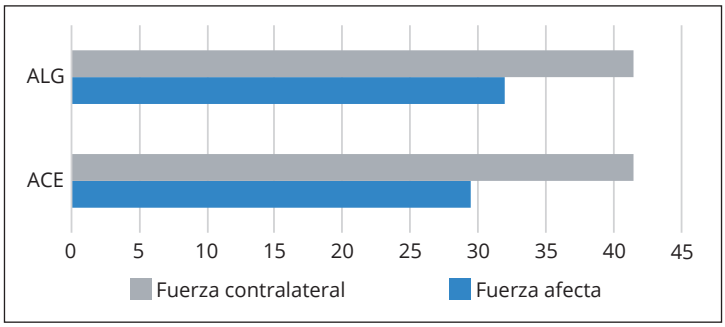

Figura 4. Fuerza (N).

En el cuestionario DASH postoperatorio (Figura 5), la puntuación para la ACE fue de 53,85 (RIC 58,97) y para la ALG 39,5 (RIC 43,1).

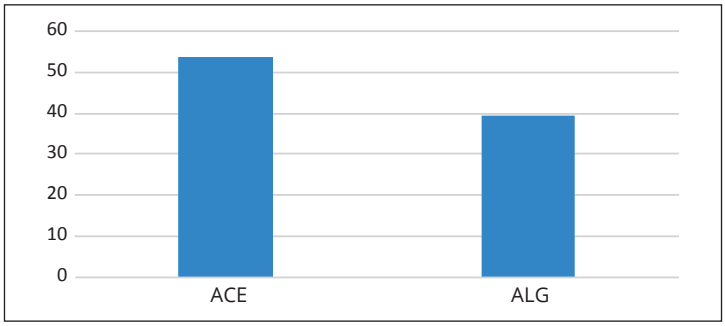

Figura 5. Dash.

En las radiografías postoperatorias en pacientes con artrodesis 4 esquinas, se observó artrodesis completa en 11 pacientes (84.6%) y en 2 pacientes (15.4%) pseudoartrosis piramido-ganchosa asintomática. 2 pacientes (15.4%)

presentaban impigement dorsal, precisando uno de ellos extracción del material de osteosíntesis y en el otro paciente artroplastia total de muñeca al tener un cúbito plus con impigement cubitocarpiano.

En las radiografías postoperatorias de los pacientes con artrodesis luno-grande, 7 pacientes (70%) tenían artrodesis completa, 2 pacientes (20%) pseudoartrosis y 1 paciente (10%) retraso en la consolidación. En estos 3 pacientes con artrodesis fallida se realizó extracción del material de osteosíntesis y reartrodesis cuatro esquinas.

DISCUSIÓN

Existen diferentes formas de abordar el tratamiento de las muñecas SNAC-SLAC de grado moderado-severo. En el pasado, la artrodesis cuatro esquinas ha sido la técnica quirúrgica más utilizada debido a los buenos resultados radiológicos y funcionales con los implantes de artrodesis disponibles en ese momento(3). Pero desde la introducción de los tornillos de compresión sin cabeza la tasa de unión en la ALG ha mejorado, mostrándose como una técnica alternativa a la ACE con múltiples ventajas[5].

La cirugía de ALG presenta un menor tiempo quirúrgico que la ACE, con una menor disección de tejidos, lo que permite que las partes blandas sufran menos tiempo de isquemia y se encuentren en mejor estado.

En general, los resultados clínicos y funcionales para ambas técnicas quirúrgicas son similares, en consonancia con lo que muestran otros estudios realizados previamente, como Ferreres et al., Hegazy y González Porto et al.[4,5,7].

En ambas técnicas se produjo un alivio del dolor importante con buen balance articular y fuerza postoperatoria que permitieron recuperar el desempeño de actividades limitadas previamente.

Los resultados radiográficos de nuestro estudio, en cambio, son más dispares en relación con las series publicadas. La tasa de pseudoartrosis en la ALG en nuestro estudio es mayor a la de otros publicados, como Goubier et al y Hegazy[5,8], aunque estos tranajos presentan mayor tamaño muestral, llegando a duplicar el del nuestro, y diferente proporción de hombres-mujeres. En estudios de tamaño y distribución de género similar, como Calandruccio[9], el porcentaje de pseudoartrosis es similar al nuestro, lo que nos hace pensar, que un estudio de mayor tamaño muestral mejoraría nuestros resultados. Por otra parte, una de las posibles explicaciones a los casos de pseudoartrosis en la ALG podría ser la menor superficie ósea disponible.

En cuanto a la pseudoartrosis en la ACE, los resultados entre series son muy variables, desde autores que no presentan este tipo de complicación, como Chung et al. y Merrel et al[10,11], hasta otros que la refieren hasta en un tercio de sus pacientes, como Kendall et al.[12]. El nexo común entre todas ellas, es que el número de pseudoartrosis es mayor cuando se utiliza como implante la placa circular y tornillos con respecto al uso de agujas de Kirschner, grapas o tornillos a compresión. Nuestro estudio así lo refleja, presentando esta complicación en 2 pacientes tratados con implante de placa circular y tonillos.

En la ALG la colocación de los tornillos para la artrodesis se puede realizar en sentido anterógrado o retrógrado. La colocación anterógrada supone mayor dificultad técnica, dado que requiere poder realizar flexión palmar de la muñeca, que en muchos casos se encuentra limitada por la artrosis radiocarpiana. Además, en esta técnica existe mayor riesgo de migración proximal de los tornillos que pueden producir lesión de la articulación radio-lunar, como muestran las series publicadas por Shifflett et al. y Gaston et al.[6,13]. Linnell et al.[14], abogaban por la introducción retrógrada de los tornillos, facilitando su colocación al no precisar flexión palmar de la muñeca y evitando la migración proximal de los implantes.

En nuestro estudio, de los 10 pacientes tratados con ALG, sólo los 4 últimos se realizaron mediante una técnica retrógrada. Sin embargo, no se han observado mayor número de complicaciones, de hecho, tanto las pseudoartrosis como la migración proximal de los tornillos se han producido en igual número de pacientes en la vía retrograda y en la anterógrada.

Como conclusión, según los resultados publicados en otras series y los observados en nuestro estudio, la ACE es la técnica quirúrgica con resultados más predecibles a la hora de tratar la muñeca SLAC-SNAC grado III. Asi mismo, consideramos que la ALG es una técnica recomendada en pacientes jóvenes con buena calidad ósea que podría compensar la disminución de superficie ósea de contacto.

Como limitaciones a nuestro estudio, destacar la pequeña muestra de pacientes, que dificulta la obtención de resultados estadísticamente significativos. Además, los pacientes fueron principalmente varones, todos en activo laboralmente y trabajadores manuales, lo que puede llevar a la aparición de sesgos en la valoración clínica y funcional. Por ello, sería recomendable realizar nuevos estudios con mayor muestra, analizando los resultados en mujeres y considerando nuevas variables que puedan afectar a los resultados como antecedentes personales, fumadores, etc.

BIBLIOGRAFÍA

1. Medina Gonzalez C, Benet Rodríguez M, Marco Martínez F. El complejo articular de la muñeca: aspectos anatofisiológicos y biomecánicos, características, clasificación y tratamiento de la fractura distal del radio. MediSur. 2016 Aug;14(4):430–46.
2. García-López A, Delgado PJ. Artrodesis parciales: fusión de las cuatro esquinas. PATOLOGÍA DEL APARATO LOCOMOTOR. 2007;5(2):97–104.
3. Fassler PR, Stern PJ, Kiefhaber TR. Asymptomatic SLAC wrist: does it exist? J Hand Surg. 1993 Jul;18(4):682–6.
4. GARCIA-LÖPEZ A, PEREZ-UBEDA MJ, MARCO F, MOLINA M, LÖPEZ-DURAN L. A Modified Technique of Four-Bone Fusion for Advanced Carpal Collapse (Slac/Snac Wrist). J Hand Surg. 2001 Aug 1;26(4):352–4.
5. Bedford B, Yang SS. High fusion rates with circular plate fixation for four-corner arthrodesis of the wrist. Clin Orthop. 2010 Jan;468(1):163–8.
6. Volz RG. Total wrist arthroplasty. A clinical review. Clin Orthop. 1984 Aug;(187):112–20.
7. Fitzgerald JP, Peimer CA, Smith RJ. Distraction resection arthroplasty of the wrist. J Hand Surg. 1989 Sep 1;14(5):774–81.
8. Ashmead D, Kirk Watson H, Damon C, Herber S, Paly W. Scapholunate advanced collapse wrist salvage. J Hand Surg. 1994 Sep 1;19(5):741–50.

9. Gaston RG, Greenberg JA, Baltera RM, Mih A, Hastings H. Clinical outcomes of scaphoid and triquetral excision with capitolunate arthrodesis versus scaphoid excision and four-corner arthrodesis. J Hand Surg. 2009 Oct;34(8):1407–12.
10. Ferreres A, Garcia-Elias M, Plaza R. Long-term results of lunocapitate arthrodesis with scaphoid excision for SLAC and SNAC wrists. J Hand Surg Eur Vol. 2009 Oct;34(5):603–8.
11. Hegazy G. Capitolunate Arthrodesis for Treatment of Scaphoid Nonunion Advanced Collapse (SNAC) Wrist Arthritis. J Hand Microsurg. 2015 Jun;7(1):79–86.
12. González Porto SA, Cano Leira MÁ, González Rodríguez A, Álvarez Jorge JÁ. Capitolunate Arthrodesis versus Four-corner Arthrodesis in Scaphoin Nonunion Advanced Collapsed Wrist Treatment. Rev Iberoam Cir Mano. 2019;47(1):32–8.
13. Watson HK, Ballet FL. The SLAC wrist: Scapholunate advanced collapse pattern of degenerative arthritis. J Hand Surg. 1984 May;9(3):358–65.
14. Goubier J-N, Teboul F. Capitolunate Arthrodesis With Compression Screws. Tech Hand Up Extrem Surg. 2007 Mar;11(1):24–8.
15. Calandruccio JH, Gelberman RH, Duncan SF, Goldfarb CA, Pae R, Gramig W. Capitolunate arthrodesis with scaphoid and triquetrum excision. J Hand Surg. 2000 Sep;25(5):824–32.
16. Chung KC, Watt AJ, Kotsis SV. A prospective outcomes study of four-corner wrist arthrodesis using a circular limited wrist fusion plate for stage II scapholunate advanced collapse wrist deformity. Plast Reconstr Surg. 2006 Aug;118(2):433–42.
17. Merrell GA, McDermott EM, Weiss A-PC. Four-Corner Arthrodesis Using a Circular Plate and Distal Radius Bone Grafting: A Consecutive Case Series. J Hand Surg. 2008 May 1;33(5):635–42.
18. Kendall CB, Brown TR, Millon SJ, Rudisill LE, Sanders JL, Tanner SL. Results of Four-Corner Arthrodesis Using Dorsal Circular Plate Fixation. J Hand Surg. 2005 Sep 1;30(5):903–7.
19. Shifflett GD, Athanasian EA, Lee SK, Weiland AJ, Wolfe SW. Proximal Migration of Hardware in Patients Undergoing Midcarpal Fusion with Headless Compression Screws. J Wrist Surg. 2014 Nov;3(4):250–61.
20. Linnell JD, Bernstein DT, Sanderson CJ, Netscher DT, Mitchell SA. A Cadaver Investigation of Screw Purchase With 2 Retrograde Techniques for Capitolunate Arthrodesis. J Hand Surg. 2016 Mar;41(3):362–6.

ABORDAJE PARATRICIPITAL LATERAL DE HÚMERO, UNA OPCIÓN SEGURA PARA LA OSTEOSÍNTESIS DE FRACTURAS DIAFISARIAS DISTALES EXTRAARTICULARES DE HÚMERO

Autores: Santiago Maniega, S[1]; Llorente Peris, A[2]; León Fernández, R[2]; García Virto, V[1]; Aguado Hernández; HJ[1]; García Flórez, L[1]; Martin Ferrero, MA[1,3]

1. LICENCIADO ESPECIALISTA EN CIRUGÍA ORTOPÉDICA Y TRAUMATOLOGÍA. HOSPITAL CLÍNICO UNIVERSITARIO DE VALLADOLID
2. LICENCIADO ESPECIALISTA EN CIRUGÍA ORTOPÉDICA Y TRAUMATOLOGÍA. HOSPITAL GENERAL COMPLEJO ASISTENCIAL DE SEGOVIA.
3. JEFE DE SERVICIO CIRUGÍA ORTOPÉDICA Y TRAUMATOLOGÍA. HOSPITAL CLÍNICO UNIVERSITARIO DE VALLADOLID.

CORRESPONDENCIA

Silvia Santiago Maniega
Email: silviasmaniega@gmail.com

RESUMEN

Introducción. El abordaje paratricipital lateral en las fracturas extraarticulares distales de húmero permite una exposición óptima del patrón de fractura y la liberación del nervio radial en el tríceps, evitando la parálisis iatrogénica.

Material y métodos. Realizamos un estudio retrospectivo analizando complicaciones, resultados clínicos y consolidación en los pacientes intervenidos de fractura diafisaria de húmero distal, realizando un abordaje paratricipital lateral y osteosíntesis con placa lateral preconformada, entre julio de 2017 y diciembre de 2020.

Resultados. Fueron intervenidos 11 pacientes con los criterios previamente mencionados.

Ningún paciente presentó pérdida secundaria de la reducción, pseudoartrosis, paresia ni parálisis cubital, ni infección superficial ni profunda. Un paciente presentó parálisis del nervio radial, resuelta antes de los 4 meses.

La clasificación media QuickDASH fue 11. La puntuación media del cuestionario Oxford fue 44.

Conclusiones. El abordaje posterolateral es un abordaje reproductible y seguro para el tratamiento de las fracturas diafisarias distales de húmero.

SUMMARY

Introduction. The lateral paratricipital approach in distal extra-articular number fractures allows an optimal exposure of the fracture pattern and the release of the radial nerve in the triceps, avoiding iatrogenic paralysis.

Material and methods. We carried out a retrospective study analyzing complications, clinical results and consolidation in patients undergoing diaphyseal fracture of the distal number, performing a lateral paratricipital approach and osteosynthesis with a preformed lateral plate, between July 2017 and December 2020.

Results. Eleven patients were under surgery with the criteria previously mentioned.

No patient had secondary loss of reduction, nonunion, ulnar paralysis, or superficial or deep infection. A patient presented radial nerve paralysis, resolved 4 months after.

The average QuickDASH classification was 11. The average score of the Oxford questionnaire was 44.

Conclusions. The posterolateral approach is a reproducible and safe approach to the treatment of distal diaphyseal fractures of number.

INTRODUCCIÓN

Las fracturas diafisarias de humero suponen el 3% del total de las fracturas[1]. De ellas, la mayoría se localizan en el tercio medio, y solo un 10% en el tercio distal humeral[2].

Son muchos los autores que han defendido el tratamiento conservador de estas fracturas utilizando una ortesis de Sarmiento, obteniendo unos buenos resultados en cuanto a consolidación se refiere, y una baja tasa de complicaciones[3,4,5].

A pesar de esto, otros autores encuentran razones para realizar un tratamiento quirúrgico en las fracturas diafisarias distales, entre las que figuran: posible lesión del nervio radial (tanto durante las maniobras de reducción cerrada como por el posible movimiento del foco de fractura al colocar la ortesis)[5,6,7], dificultad para controlar el alineamiento al llegar la ortesis al nivel de la fractura, o la rigidez de codo tras el tratamiento[3,8].

El manejo quirúrgico de las fracturas extraarticulares distales de humero es un desafío para el traumatólogo debido a la compleja anatomía del húmero distal, la presencia del nervio radial, y la complejidad del patrón de fractura. El tratamiento quirúrgico se ha asociado con complicaciones especificas tales como lesión iatrogénica del nervio radial, pseudoartrosis y fallo del implante.

El abordaje paratricipital lateral permite una exposición del patrón de fractura y liberación del nervio radial del canal radial en el tríceps. La liberación completa del nervio radial permite su movilización sin tensión, separar el nervio del foco de fractura, y evitar la tensión con la placa de osteosíntesis. Todo esto presenta una menor probabilidad de lesión iatrogénica del nervio radial, sin producirse pérdida de fuerza de extensión ni del rango de movilidad.

El objetivo de este estudio es evaluar las complicaciones y resultados del tratamiento quirúrgico de las fracturas diafisarias distales tratadas mediante abordaje posterolateral y fijación con una placa lateral LCP (Locking Compression Plate) extraarticular de Synthes®.

MATERIAL Y MÉTODOS

Se ha realizado un estudio retrospectivo de las fracturas diafisarias distales de húmero intervenidas entre julio de 2017 y diciembre de 2020, usando un abordaje posterolateral de codo, sintetizadas mediante una placa preconformada

LCP (Locking Compression Plate) extraarticular de Synthes®.

Todos los pacientes fueron inmovilizados a su llegada a urgencias mediante una férula de yeso braquiopalmar hasta el momento de la intervención.

A todos los pacientes se les administró profilaxis antibiótica intravenosa prequirúrgica con cefazolina, y fueron operados bajo anestesia general y bloqueo nervioso.

El paciente es colocado en decúbito prono, con el brazo en abducción sobre un soporte, que mantiene el codo en una flexión de 90º. No se realiza isquemia preventiva del miembro superior (Figura 1).

Figura 1. Colocación del paciente. Decúbito prono, con el brazo en abducción sobre soporte.

Se realiza una incisión cutánea longitudinal en la línea media de la cara posterior del brazo, desde la punta del olécranon, extendiéndose proximalmente en función de la extensión de la fractura. Se secciona la fascia en línea con la incisión cutánea, obteniendo un flap fasciocutáneo lateral. Se visualiza el borde lateral del tríceps. El nervio radial se identifica junto con los vasos braquiales profundos en el canal de torsión humeral. A veces es difícil identificar el nervio por lo que se recomienda abrir el tabique lateral desde distal y buscar el nervio radial en el punto en que se hace anterior. También se puede abrir el septo en la zona proximal a la salida del canal del radial. Y ante cualquier duda, pues el nervio radial puede no ser un cordón único y estar ramificado, se puede despegar el tríceps de la cara posterior de la diáfisis humeral hasta el pilar distal del canal radial, y levantar ese pilar desde lateral.

La ventana radial se desarrolla levantando el vasto lateral del tríceps del septo intermuscular lateral y de la superficie posterior del humero. El nervio radial se libera totalmente, de modo que se puede movilizar sin tensión a la hora de la osteosíntesis. Es importante preservar el nervio antebraquial cutáneo posterior, que viaja por la parte posterior del tabique intermuscular lateral, y diferenciarlo de las ramas nerviosas musculares del tríceps.

La liberación completa del nervio radial es un paso fundamental que se debe realizar antes de pasar a sintetizar la fractura. De este modo evitamos la tensión del nervio durante la reducción de la fractura y la osteosíntesis con la placa, y evitamos tensión del nervio sobre la placa en el cierre. El abordaje puede extenderse proximalmente hasta la metáfisis proximal del húmero si es necesario. Para ello se libera el borde posterior del deltoides, sin necesidad de desinsertarlo del húmero.

Una vez expuesta la fractura, y liberado el nervio radial, se realiza una fijación provisional de la fractura con agujas de Kirstchner o pinzas de reducción (Figura 2), y posteriormente una fijación definitiva con una placa posterolateral LCP extraarticular preconformada (Figura 3).

Figura 2. Fijación provisional de la placa y la fractura con pinzas de reducción.

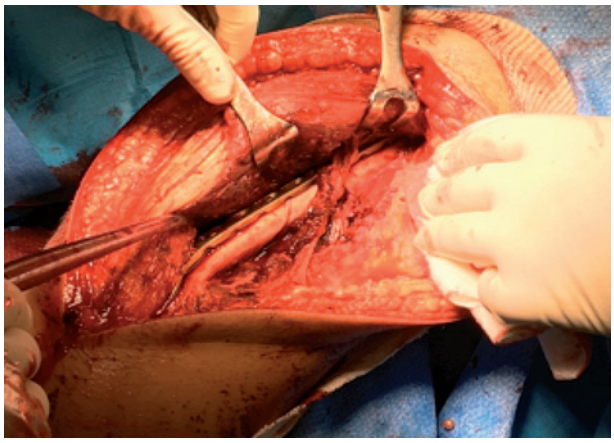

Figura 3. Fractura sintetizada. El nervio radial liberado, se encuentra sobre la placa sin tensión.

Se realizan controles de escopia para comprobar la reducción inicial y confirmar el tamaño de la placa y como comprobación final, reduciendo su uso en la medida de lo posible, dada la buena exposición del foco de fractura y de toda la extensión de la placa.

Tras la intervención el paciente es inmovilizado con cabestrillo, y se permite la movilización activa de hombro y codo de forma inmediata, comenzando a realizar ejercicios pendulares de hombro y de flexoextensión pasiva asistida al día siguiente.

Durante el seguimiento se realizaron controles radiológicos convencionales en dos proyecciones a las 2, 4, 8 y 12 semanas, y al final del mismo se aplicaron los cuestionarios Quick-Disabilities of the Arm, Shoulder and

Hand Score (Quick DASH), Mayo Score, Oxford Score, y se evaluó el rango articular.

Clínicamente, se consideró la curación de la fractura como la ausencia de dolor a la palpación en el foco de fractura o en la articulación del codo. Radiológicamente, con la presencia de consolidación en al menos 3 de 4 corticales, y en ausencia de aflojamiento o fallo del implante.

RESULTADOS

Durante julio de 2017 y diciembre de 2020 se intervinieron 11 pacientes adultos con fracturas extraarticulares diafisarias de húmero distal, utilizando un abordaje posterior paratricipital lateral y sintetizándose con una placa LCP preconformada posterolateral extraarticular del húmero distal (Synthes, Johnson & Johnson®).

La edad media de los pacientes en el momento de la cirugía fue 55 años (23-91 años) correspondiendo a 6 hombres y 5 mujeres. Un paciente presentó además una fractura de húmero proximal contralateral, que fue tratada de forma conservadora.

El patrón más común de fractura era espiral 12A1 (7 pacientes); dos pacientes presentaron una fractura transversa (12 A3); un paciente presentó una fractura segmentaria (12 B2) y un paciente una fractura oblicua simple (12 A2). Respecto a la lateralidad, se afectó el lado derecho en 7 pacientes y el izquierdo en 4.

Ninguno de los pacientes tenía parálisis ni afectación del nervio radial preoperatoria.

El tiempo medio desde la fractura hasta el momento de la cirugía fue de 3 días (1-11 días).

El tiempo medio de intervención quirúrgica fue de 174 minutos (115-235 minutos).

Ningún paciente presentó pérdida secundaria de la reducción, pseudoartrosis, paresia ni parálisis cubital, ni infección superficial ni profunda. Un paciente presentó parálisis del nervio radial, que se resolvió espontáneamente antes de los 4 meses postoperatorios.

El tiempo medio de consolidación radiológica y clínica fue de 20 semanas (11-32 semanas) (Figura 4).

El tiempo medio de seguimiento fue de 19 meses.

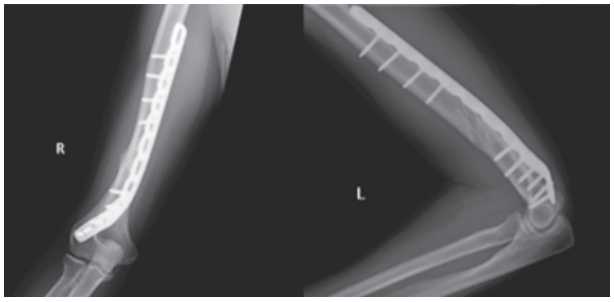

Figura 4. Consolidación radiológica, radiografías AP y lateral de codo. Paciente 9, 20 semanas postoperatorio.

La clasificación media en el cuestionario QuickDASH fue 11. Respecto a la clasificación Mayo Elbow Performance Scoring (MEPS), 7 pacientes obtuvieron excelentes resultados y 4 obtuvieron buenos resultados. La puntuación media del cuestionario Oxford fue 44 (Tabla 1).

	Media	Desviación standard
Oxford	44,2222222	4,60374244
MEPS	91,8888889	8,99228064
QuickDASH	9,84444444	11,9151281

Tabla 1. Valores medios obtenidos en los cuestionarios clínicos realizados al final del seguimiento.

DISCUSIÓN

Como describió O'Driscol[9], el tratamiento conservador de las fracturas diafisarias distales de húmero puede ocasionar un cubito varo secundario debido a la dificultad para controlar la angulación de los fragmentos.

Debido en parte a esto, y a la dificultad de manejo de la pseudoartrosis, el tratamiento quirúrgico ha ganado adeptos en el manejo de las fracturas diafisarias distales extraarticulares de humero.

La cirugía evita los problemas producidos en las partes blandas, relacionados con el uso de ortesis, y permite una reincorporación más temprana a las actividades habituales, asi como un inicio precoz del tratamiento rehabilitador, suponiendo una ventaja en lo que a términos económicos se refiere.

En cuanto al sistema de osteosíntesis a utilizar, estudios biomecánicos han demostrado superioridad de la osteosíntesis con placa y tornillos respecto al enclavado endomedular. Además, la longitud del fragmento distal y el reducido diámetro del canal medular a ese nivel supone una dificultad añadida al enclavado de este tipo de fracturas[11], que imposibilita el enclavado en las fracturas más distales. Otro inconveniente del enclavado es la imposibilidad de revisar el nervio radial.

Por estos motivos, y a pesar del abordaje menos extenso que se realiza sobre las partes blandas en el enclavado, parece clara la superioridad de las placas respecto a lo clavos en la síntesis de este tipo de fracturas[12].

Respecto a los abordajes, la vía anterolateral humeral es considerada la via de abordaje estándar para la exposición de fracturas localizadas en los tercios proximal y medio de la diáfisis humeral. En este abordaje, la extensión distal es difícil debido a la convergencia del nervio antebraquial cutáneo lateral y ramas radiales en la parte anterolateral del codo[13]. Además, debido a su forma, la colocación de una placa no es tan cómoda como desde un abordaje posterior.

Por otra parte, los abordajes posteriores se pueden utilizar para exponer toda la diáfisis y se pueden extender distalmente en fracturas intraarticulares[13].

Los abordajes habituales a la parte posterior del codo pasan por la realización de una osteotomía de olécranon, una incisión longitudinal en la línea media del tríceps, o la movilización del tríceps de lateral a medial[13-17].

La osteotomía de olecranon se ha asociado con complicaciones de la fijación, como pseudoartrosis o molestias por el material de osteosíntesis[15-17].

El abordaje en la línea media del tríceps produce debilidad y disminución del rango de movimiento postoperatorio debido a la afectación de las fibras musculares[15,16,17]. La extensión en este abordaje se ve limitada hacia proximal por la dificultad para dividir el tríceps en ese sentido. Durante

la realización del mismo, es recomendable utilizar isquemia durante la parte inicial de la exposición[13].

El abordaje posterolateral utiliza el plano entre la cabeza lateral del tríceps y el tabique intermuscular lateral. Aunque para algunos autores la cercanía del nervio radial supone un inconveniente, poder localizarlo y liberarlo permite evitar su tensión durante la cirugía, evitando complicaciones postoperatorias iatrogénicas. Se puede realizar el abordaje en ausencia de isquemia, debido a que se utilizan planos con bajo riesgo de sangrado. En caso de necesidad, el posible extender el abordaje tanto hacia proximal como hacia distal en función del trazo de fractura[13].

Al evitar lesionar el tríceps, se limitan las adherencias y cicatrices, por lo que se conserva su función postoperatoria, y se disminuyen las contracturas en el codo.

A través de un abordaje posterolateral, se alcanza una exposición de la diáfisis humeral del 96%, mientras que con un abordaje de división del tríceps tan solo se consigue exponer el 76%[18]. EL porcentaje de superficie articular expuesta, es mayor en el abordaje con osteotomía de olecranon (57%) que en el abordaje en la línea media del tríceps (35%) [19]. En nuestra serie, al tratarse de fracturas extraarticulares, no consideramos necesario realizar una osteotomía de olecranon para aumentar la exposición articular.

Una comparativa entre el abordaje paratricipital lateral y el abordaje en la línea media del tríceps encontró mayor rango de movimiento y fuerza en el tríceps en los pacientes intervenidos con abordaje paratricipital, aunque los resultados en cuanto a consolidación fueron similares[20].

Algunos autores no recomiendan la revisión quirúrgica del nervio radial, dadas las altas tasas de recuperación espontanea, excepto en fracturas abiertas o irreductibles, lesión del nervio radial tras la manipulación de la fractura o lesión vascular. Solo indicarían necesaria la revisión quirúrgica del nervio si tras 18 semanas los síntomas persisten[21].

Sin embargo, otros autores recomiendan la revisión temprana del nervio para prevenir la atrofia muscular y permitir una reinserción temprana a las actividades habituales.

Un estudio en cadáver analizo la tensión a la que se somete el nervio radial en tres abordajes posteriores: paratricipital lateral, paratricipital lateral con liberación del tabique intermuscular lateral y abordaje en línea media del tríceps. El abordaje con menor sufrimiento del nervio radial fue el paratricipital lateral con liberación del tabique intermuscular lateral, existiendo diferencias estadísticamente significativas con los otros dos abordajes[22]. Consideramos importante realizar una liberación completa del nervio para evitar la tensión durante la intervención.

Las limitaciones del estudio son el pequeño tamaño muestral, el carácter retrospectivo del estudio y la ausencia de un grupo comparativo. A pesar de eso, dados los buenos resultados, puede ser un primer paso para realizar estudios mayores.

CONCLUSIONES

El abordaje posterolateral de codo permite una buena exposición de la fractura, con un manejo sin tensión del nervio radial durante toda la cirugía que disminuye la incidencia de parálisis radial iatrogénica, obteniendo una reducción adecuada con bajas tasas de parálisis del nervio radial o infección, y buenos resultados clínicos, permitiendo una rehabilitación y reincorporación temprana al trabajo.

REFERENCIAS

1. Fractures of the shaft of the humerus. An epidemiological study of 401 fractures. Ekholm R, Adami J, Tidermark J, Hansson K, Törnkvist H, Ponzer S

J Bone Joint Surg Br. 2006 Nov; 88(11):1469-73.

2. Tytherleigh-Strong G, Walls N, McQueen MM. The epidemiology of humeral shaft fractures. J Bone Joint Surg Br Vol. 1998;80:249–53
3. Epps CH, Grant RE. Fractures of the shaft of the humerus, in : Rockwood O AJr, Green D RBuchoiz RW .editors. Rockwood and Green's fractures in adults. Volume 1.3rded. Philadeiphia: J BLippincott:1991.p843-69.
4. Sarmiento A, Kimman PB ,Gaivin EG, Schmitt RH, Phiiiips JG. Functional bracing of fracture s of the shaft of the humerus. JBoneJointSurgAm.1977:59:596-601
5. Jawa A, McCarty P, Doornberg J, Harris M, Ring D. Extra-articular distal-third diaphyseal fractures of the humerus. A comparison of functional bracing and plate fixation. J Bone Joint Surg Am. 2006;88(11):2343–2347. doi:10.2106/JBJS.F.00334
6. Holstein A, Lewis GM. Fractures of the humerus with radial-nerve paralysis. J Bone Joint Surg Am. 1963:45:1382-8.
7. Pollock FH, Drake D, Bovill EG, Day L, Trafton PG. Treatment of radial neuropathy associated with fractures of the humerus. J Bone Joint Surg Am. 1981:63:239-43
8. Aitken GK, Rorabeck CH. Distal humeral fractures in the adult. Clin Orthop Relat Res. 1986:207:191-7
9. O'Driscoll SW, Spinner RJ, McKee MD, Kibler WB, Hastings H 2nd, Morrey BF et al (2001) Tardy posterolateral rotatory instability of the elbow due to cubitus varus. J Bone Joint Surg Am 83-A(9):1358–1369
10. Páramo-Díaz P, Arroyo-Hernández M, Rodríguez Vega V, Aroca-Peinado M, León-Baltasar JL, Caba-Doussoux P. Tratamiento de las fracturas diafisarias extraarticulares de húmero distal por abordaje posterior modificado y placa extraarticular. Rev Esp Cir Ortop Traumatol. 2017;61:404---411
11. Zimmerman MC, Waite AM, Deehan M, Tovey J, Oppenheim W (1994) A biomechanical analysis of four humeral fracture fixation systems. J Orthop Trauma 8(3):233–239
12. Kurup H, Hossain M, Andrew JG. Dynamic compression plating versus locked intramedullary nailing for humeral shaft fractures in adults. Cochrane Database Syst Rev. 2011.
13. Zlotolow DA, Catalano LW III, Barron OA, Glickel SZ. Surgical exposures of the humerus. J Am Acad Orthop Surg 2006;14:754-65.
14. Bryan RS and Morrey BF. Extensive posterior exposure of the elbow. A triceps-sparing approach. Clinical Orth and Rel Res1982; 166: 188–92.
15. Dacombe PJ, Clarke AM, Amirfeyz R. Modified bilaterotricipital approach to the distal humerus: a triceps preserving technique. Shoulder Elbow. 2016;8(3):199–202. doi:10.1177/1758573216647908
16. Zhang C, Zhong B and Luo C-F. Comparing approaches to expose type C fractures of the distal humerus for ORIF in elderly patients: six years clinical experience with both the triceps-sparing approach and olecranon osteotomy. Arch Orthop Trauma Surg2014; 134: 803–11.

17. Illical EM, Farrell DJ, Siska PA, Evans AR, Gruen GS and Tarkin IS. Comparison of outcomes after triceps split versus sparing surgery for extra-articular distal humerus fractures. Injury2014; 45: 1545–8.

18. Gerwin M, Hotchkiss RN, Weiland AJ (1996) Alternative operative exposures of the posterior aspect of the humeral diaphysis with reference to the radial nerve. J Bone Joint Surg Am 78(11):1690–1695

19. Wilkinson JM, Stanley D. Posterior surgical approaches to the elbow: a com-parative anatomic study. J Shoulder Elbow Surg. 2001;10:380-2.

20. llical EM, et al. Comparison of outcomes after triceps split versus sparing surgery for extra-articular distal humerus fractures. Injury (2014)

21. Korompilias AV, Lykissas MG, Kostas-Agnantis IP, Vekris MD, Soucacos PN, Beris AE. Approach to radial nerve palsy cailicalused by humerus shaft fracture: is primary exploration necessary? Injury. 2013;44:323---6.

22. VoigtC,IllicalE,GoyalKS,FarrellDJ,VanEckCF,TarkinIS. Cadaveri-cinvestigationonradialnervestrainusingdifferentposteriorsur-gicalexposuresforextraarticulardistalhumeralORIF:meritsof-nervedecompressionthroughalateralparatricipitalexposure. JOrthoTrauma.2015;29(Feb(2)):e43–5.

AVULSIÓN DE RÓTULA BIPARTITA, CON ROTURA DEL TENDÓN DEL CUÁDRICEPS: UN CASO SINGULAR Y REVISIÓN DE LA LITERATURA

Autores: A. Guerra González[1], G. Alonso Claro[1], Lm. Mostaza Antolín[2], M. Novoa Cortiñas[1], L. García-Paíno Rollón[1].

1. SERVICIO DE CIRUGÍA ORTOPÉDICA Y TRAUMATOLOGÍA. UNIDAD DE RODILLA Y HOMBRO. HOSPITAL UNIVERSITARIO EL BIERZO.
2. SERVICIO DE CIRUGÍA ORTOPÉDICA Y TRAUMATOLOGÍA. COMPLEJO ASISTENCIAL UNIVERSITARIO DE LEÓN.

CORRESPONDENCIA

ADRIÁN GUERRA GONZÁLEZ
adrian.guerra.gonzalez@gmail.com
Calle Roa de la Vega Nº 27 1-F. C.P. 24001. León

RESUMEN

Con frecuencia, la rótula se forma a partir de dos núcleos de osificación independientes que se fusionan alrededor de la adolescencia. En ocasiones, estos núcleos pueden no fusionarse, produciendo variantes de la normalidad como la rótula bipartita.

Las lesiones en el aparato extensor de la rodilla, a través de este defecto en la osificación es una entidad extremadamente rara, donde solo se han descrito 8 casos en la literatura. Por ello, nuestro trabajo pretende exponer un caso clínico de un varón de 60 años que presentó una avulsión de una rótula bipartita, con rotura asociada del tendón del cuádriceps y su manejo.

Además, se realizó una revisión de todos los casos publicados en la literatura observando que, tanto la excisión del fragmento como la osteosíntesis del mismo, asociado a reanclaje del tendón cuadricipital, son buenas alternativas para la reconstrucción del aparato extensor, con buenos resultados funcionales en todos los casos.

SUMMARY

The patella frequently develops from two independent ossification centers fused around adolescence. However, in a small percentage of cases, these centers may not fuse, producing variations such as bipartite patella.

Quadriceps tendon rupture through a superolateral bipartite patella is an extremely rare entity, where only 8 cases have been described in the literature. Therefore, our work aims to present a case report of a 60-year-old male who presents an avulsion of a bipartite patella, associated with a rupture of the quadriceps tendon and its management.

In addition, a review of all the cases published in the literature was carried out, concluding that both excision of the fragment and its osteosynthesis, associated with reconstruction of the quadriceps tendon, are good alternatives for repairing the extensor apparatus of the knee, with great functional results in all cases.

INTRODUCCIÓN

Se ha descrito, que la rótula bipartita aparece aproximadamente de un 2% a un 6% de todos los individuos. De ellos, al menos la mitad aparece de forma bilateral (1). Es considerada como una variante de la normalidad y en su mayor parte de las ocasiones se presenta de manera asintomática. Pese a ello, se ha descrito que puede estar implicada en fenómenos dolorosos en la cara anterior de la rodilla en un 2% de los casos[(2)].

En un alto porcentaje de los casos, la rótula solamente presenta un único núcleo de osificación, mientras que en menor medida se forma de entre dos o tres centros secundarios. Este fenómeno, hace que pueda producirse un fallo en la fusión de los núcleos de osificación principales de la rótula y formar esta rótula bipartita.

Según dónde este posicionado el fragmento secundario, se han propuesto varias clasificaciones. Entre ellas destaca la de Saupe E., en 1921, modificada en 2010 por Oohashi et al, que clasificaron las rótulas bipartitas en tres tipos[(3)]. El tipo I, donde el fragmento se encuentra en el polo inferior (5%), el tipo II donde se encuentra en el margen lateral (20%), y el tipo III, el más frecuente (75%) que se encuentra en el margen superoexterno.

Por otra parte, las roturas del tendón cuadricipital, son más frecuentes en pacientes mayores de 40 años, y son producidas fundamentalmente, por una contracción muscular excéntrica intensa del cuádriceps.

En este caso, presentamos un caso clínico muy infrecuente, con solamente 8 casos previos descritos en la literatura (4), donde esta fuerza de contracción excéntrica, atraviesa el punto de osificación secundario, produciendo una rotura del tendón del cuádriceps, asociado a la avulsión del fragmento superoexterno de una rótula bipartita tipo III.

CASO CLÍNICO

Se describe un paciente varón de 60 años que, mientras jugaba al tenis, presenta torsión de rodilla derecha, con posterior dolor en cara anterior e incapacidad para la extensión contra resistencia de la rodilla derecha. El paciente mantiene la deambulación, pero presenta discreta cojera. Durante la exploración física, se observa derrame articular moderado, con dolor intenso en la palpación del polo superior de la rótula. La movilidad de la rodilla está conservada en flexión, presentando un déficit de la extensión contra gravedad y contra resistencia. EL resto de exploración fue normal incluyendo las maniobras para descartar patología ligamentosa y meniscal.

Tras una reevaluación física minuciosa en consultas externas, se aprecia leve escalón a nivel de la inserción distal del tendón cuadricipital y se procede a una valoración radiológica, mediante radiografía simple anteroposterior y lateral de rodilla. En dichas radiografías, se aprecia una avulsión del fragmento superoexterno de rótula bipartita (*Imagen 1 y 2*).

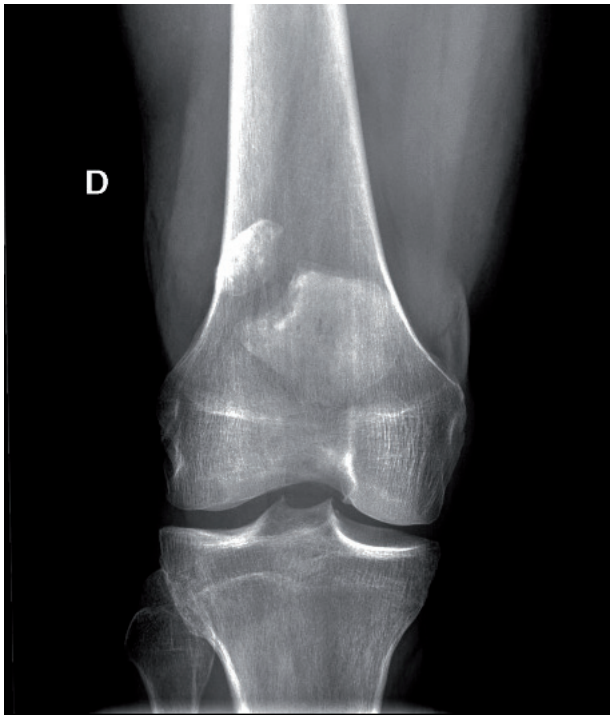

Imagen 1.

Imagen 2.

Ante los hallazgos clínico-radiológicos y ante la incompetencia del aparato extensor, se decide intervenir quirúrgicamente al paciente donde se constata la rotura completa del tendón del cuádriceps a través del fragmento óseo de la rótula bipartira (*Imagen 3*).

Imagen 3.

Por ello, intraoperatoriamente se decide realizar la excisión del fragmento óseo y reanclaje del tendón mediante la tunelización rotuliana y sutura con cinta de alta resistencia (*Imagen 4*).

Tras la sutura, se objetiva la competencia del aparato extensor de la rodilla y la estabilidad del montaje (*Imagen 5 y 6*).

Posteriormente el paciente es inmovilizado con ortesis funcional y es sometido a tratamiento rehabilitador exhaustivo, con una recuperación postoperatoria a los 6 meses completa, reiniciando la actividad deportiva amateur.

DISCUSIÓN

La rótula bipartita es una variante anatómica causada por el fallo de la fusión de los núcleos de osificación de la misma. Fue descrita por primera vez por *Gruber* en 1883 y clasificada en 1921 por *Saupe*[4]. Normalmente, esta entidad es asintomática, pero puede producir síntomas en la cara anterior de la rodilla.

Hay muy pocos casos en la literatura, 8 en total[2,4–9], donde se exponga una rotura del tendón del cuádriceps con una fractura por avulsión de la rótula bipartita. De estos, solamente en dos casos se trataban de pacientes jóvenes que realizaban actividad deportiva, el resto se dieron en pacientes mayores de 40 años, los cuales tienen más posibilidades de presentar una rotura del tendón según la bibliografía[2].

En cuanto al tratamiento de las fracturas de una rótula bipartita se han obtenido buenos resultados con el

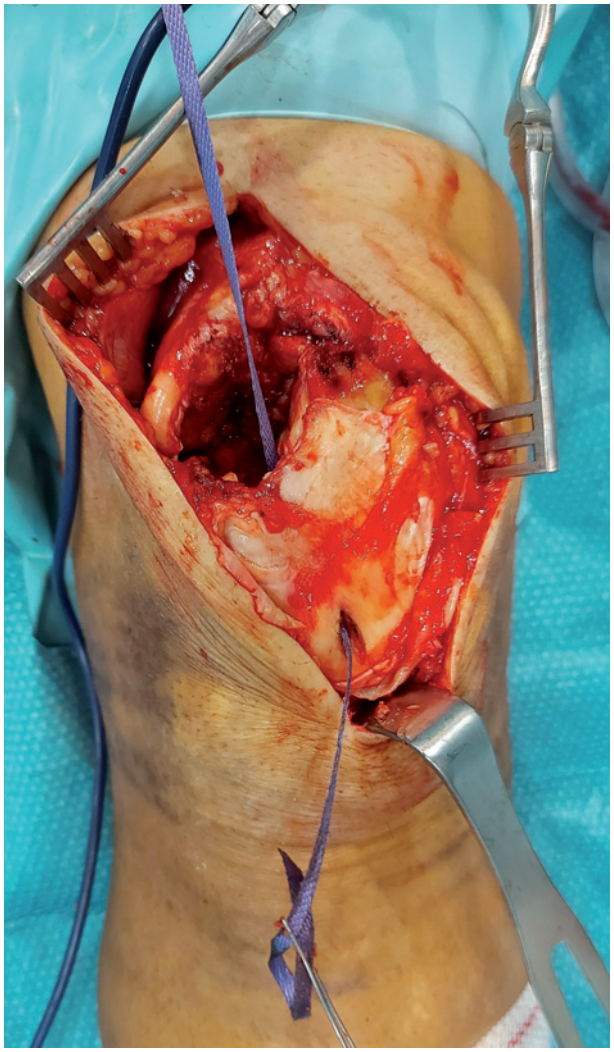

Imagen 4.

tratamiento conservador, o bien realizando la exéresis del mismo con buenos resultados funcionales[9].

Además, el tratamiento de las roturas del tendón del cuádriceps, ha ido evolucionando en los últimos años, pudiendo realizarse reparaciones directas con arpones, o las clásicas tunelizaciones de la rótula para la reinserción del mismo[10].

En nuestro caso, ambas entidades se encuentran unidas y se presenta como un esquema de rotura con una fuerza en dirección transversal, donde los tendones del vasto medial, vasto intermedio y recto anterior se encuentran completamente rotos, atravesando la línea de fuerza por el defecto de osificación de la rótula, traccionando y avulsionando el fragmento y encontrándose la inserción del vasto lateral mínimamente contundida[8].

No hemos podido encontrar un algoritmo terapéutico idóneo para este tipo de lesiones, dada su extrema rareza. Sin embargo, se han propuesto por el resto de autores con casos similares al nuestro, fundamentalmente dos posibles reparaciones.

En primer lugar, se puede utilizar la técnica empleada por nuestro equipo, donde se realizó una exéresis del fragmento avulsionado, asociado a una reinserción completa del tendón cuadricipital. De esta manera, se consigue un anclaje estable

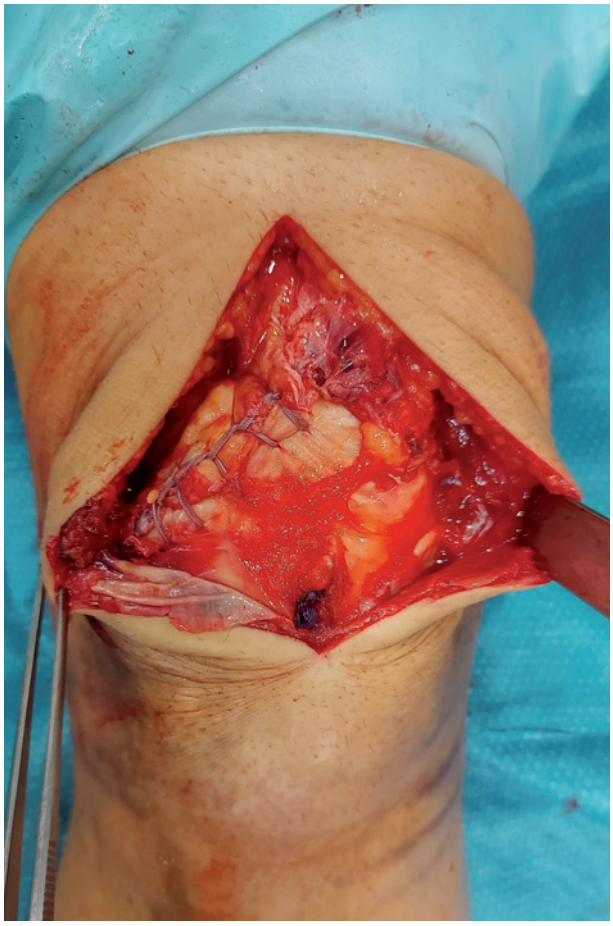

Imagen 5.

del tendón, para una posible rehabilitación precoz y una mejor recuperación del paciente.

Por otra parte, es posible también la realización de una osteosíntesis del fragmento rotuliano, curetando la superficie ósea y sintetizándolo al fragmento mayor de la rótula y además realizando por cualquiera de los métodos descritos, la reparación tendinosa para una vuelta a la actividad del paciente.

Imagen 6.

Ambos tratamientos han sido efectivos para un buen manejo de estas lesiones, con una recuperación funcional correcta en todos los casos, aunque el grado de evidencia que se muestra se basa en experiencias individuales[2,4–9].

BIBLIOGRAFÍA

1. Canizares GH, Selesnick FH. Bipartite patella fracture. Arthrosc J Arthrosc Relat Surg Off Publ Arthrosc Assoc N Am Int Arthrosc Assoc. 2003 Feb;19(2):215–7.
2. Gorva AD, Siddique I, Mohan R. An Unusual Case of Bipartite Patella Fracturewith Quadriceps Rupture. Eur J Trauma. 2006 Aug 1;32(4):411–3.
3. Oohashi Y, Koshino T, Oohashi Y. Clinical features and classification of bipartite or tripartite patella. Knee Surg Sports Traumatol Arthrosc. 2010 Nov 1;18(11):1465–9.
4. Seguritan RE, Wolfe AR, Mena P, Bibawy J, Bianchi C, Solomon N, et al. Bipartite patella separation and partial quadriceps tendon rupture in the setting of trauma. Radiol Case Rep. 2019 Apr;14(4):526–9.
5. Carter SR. Traumatic separation of a bipartite patella. Injury. 1989 Jul;20(4):244.
6. Mohammad H, Bitar S, Laughlin-Symon I, Henry A, Batra G. Bipartite patella separation with quadriceps tendon avulsion: A rare surgical case. Int J Case Rep Images. 2014 Jan 1;5:155.
7. Thomas AL, Wilson RH, Thompson TL. Quadriceps avulsion through a bipartite patella. Orthopedics. 2007 Jun;30(6):491–2.
8. Tonotsuka H, Yamamoto Y. Separation of a bipartite patella combined with quadriceps tendon rupture: A case report. The Knee. 2008 Jan 1;15(1):64–7.
9. Woods GW, O'Connor DP, Elkousy HA. Quadriceps tendon rupture through a superolateral bipartite patella. J Knee Surg. 2007 Oct;20(4):293–5.
10. Amini MH. Quadriceps Tendon Repair Using Knotless Anchors and Suture Tape. Arthrosc Tech. 2017 Oct;6(5):e1541–5.

OSTEONECROSIS DE RODILLA SECUNDARIA TRAS TRASPLANTE ALOGÉNICO DE MÉDULA ÓSEA. A PROPÓSITO DE UN CASO

Autores: J Perez Rodelgo, S Garrido Alles, J Bastida Mera, JF Blanco Blanco, JF Viseu Jimenez

CORRESPONDENCIA

José Bastida Mera, jbastida@saludcastillayleon.es.
Paseo Gran Capitán 8-10, portal C, 1ºB. Salamanca. 37006.

RESUMEN

La osteonecrosis (ON) secundaria o atraumática presenta un 90% menor de incidencia que la ON primaria, suele afectar a menores de 45 años y su forma de presentación suele ser multifocal y de forma bilateral, siendo la articulación más afectada la cadera seguida de la rodilla, sus principales etiologías son el uso de corticoesteroides y el alcohol. El tratamiento es controvertido abarcando desde tratamiento conservador, tratamiento médico y la cirugía, describiéndose buenos resultados tras perforaciones vía artroscópica.

El objetivo es exponer un caso clínico de un varón de 39 años diagnosticado de necrosis avascular de ambas rodillas y ambas caderas, secundaria a corticoterapia en el contexto de una aplasia medular primaria y dos trasplantes alogénicos de médula ósea, presentar sus resultados y evolución, revisando la bibliografía que hay al respecto.

SUMMARY

Nontraumatic osteonecrosis (ON) or secondary ON has a 90% lower incidence than primary osteonecrosis. It usually affects people under 45 years of age and its presentation is predominantly multifocal and bilateral, being the hip the most affected joint, followed by the knee. The main etiology of this entity is the use of corticosteroids and alcohol but it may also have a genetic basis. Treatment of nontraumatic osteonecrosis is subject of endless controversy, ranging from a conservatory approach to medical treatment and surgery. However, the results of the use of arthroscopic perforations as choice technique in treating this disease have been satisfactory.

The aim of this publication is to present a case of a 39 year old man with nontraumatic osteonecrosis in both knees and hips secondary to the use of corticosteroids as treatment for primary bone marrow aplasia. Results and outcomes of this case will be exposed along with a thorough review of the bibliography available concerning this pathology.

INTRODUCCIÓN

La osteonecrosis (ON) de rodilla se ha dividido en tres categorías: espontánea u ON primaria, secundaria u ON atraumática, isquémica o idiopática y posartroscópica. La ON primaria se considera la forma más común de ON de rodilla, observándose una mayor prevalencia en pacientes mayores de 50 años[1].

La incidencia de ON secundaria o atraumática de la rodilla es aproximadamente un 90% menor que la incidencia de osteonecrosis de cadera. Suele afectar a pacientes menores de 45 años y con frecuencia implica múltiples lesiones que afectan a numerosas articulaciones. A diferencia de la primaria puede afectar a ambos cóndilos femorales, así como a la epífisis, la diáfisis y la metáfisis del fémur y/o tibia afectados. La mayoría de los pacientes que presentan esta patología tienen afectación bilateral (> 80%)[2].

PRESENTACIÓN DE CASO CLÍNICO

Se presenta el caso de un varón de 39 años diagnosticado de necrosis avascular de ambas rodillas y ambas caderas, secundaria a corticoterapia a altas dosis en el contexto de una aplasia medular primaria y dos trasplantes alogénicos de médula ósea.

El paciente recibe diversos ciclos de corticoides a dosis estándar durante el tratamiento de una aplasia medular idiopática diagnosticada en el año 2006, cuando el paciente tiene 24 años.

La respuesta a dos ciclos de tratamiento inmunosupresor no es satisfactoria y, en 2007, se realiza un primer trasplante alogénico de médula ósea de donante no emparentado. Tras constatarse fallo primario del injerto, se realiza un segundo trasplante alogénico, de sangre periférica, en el año 2008.

En el día +32 del segundo trasplante, el paciente comienza a desarrollar un rash cutáneo en tronco, asociado a alteraciones en las pruebas de función hepática, siendo diagnosticado de enfermedad de injerto contra el huésped. Durante el tratamiento de dicha complicación se le administran ciclos de corticoides de hasta 2 semanas a dosis de 2 mg/kg cada 12 horas.

Tras múltiples complicaciones derivadas del trasplante, sobre todo de tipo infeccioso, la evolución finalmente es buena desde el punto de vista hematológico.

En el año 2010, dos años después de la última dosis de corticoides, el paciente comienza con dolor de tipo mecánico en ambas rodillas que le dificulta la deambulación y no controla con analgesia oral. Se realizan radiografías, AP y lateral, de ambas rodillas (Imagen 1), observándose únicamente una lesión hiperdensa fusiforme en meseta tibial izquierda. Una vez valorados los hallazgos clínicos y radiológicos obtenidos, se decide realizar RMN de ambas rodillas (Imagen 2), apreciándose múltiples infartos óseos por necrosis avascular en hueso metafisario y subcondral de fémur y tibia en ambas rodillas, predominando en la izquierda.

Tras fracaso del tratamiento conservador se decide realizar cirugía, consistente en microperforaciones en zonas de necrosis subcondral de ambas rodillas, con una evolución postoperatoria satisfactoria.

Durante el seguimiento el paciente refiere una mejoría significativa del dolor en ambas rodillas, presentando únicamente molestias con la deambulación, que no le limitan la misma.

Imagen 1

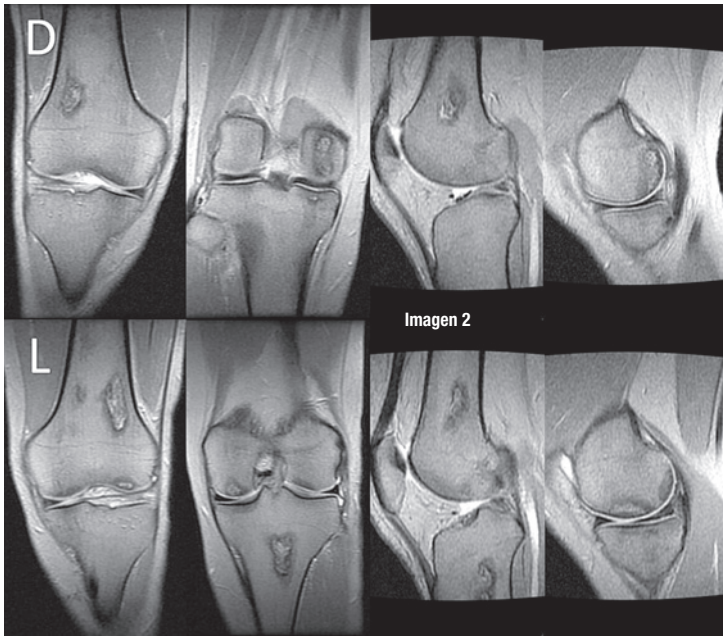

Imagen 2

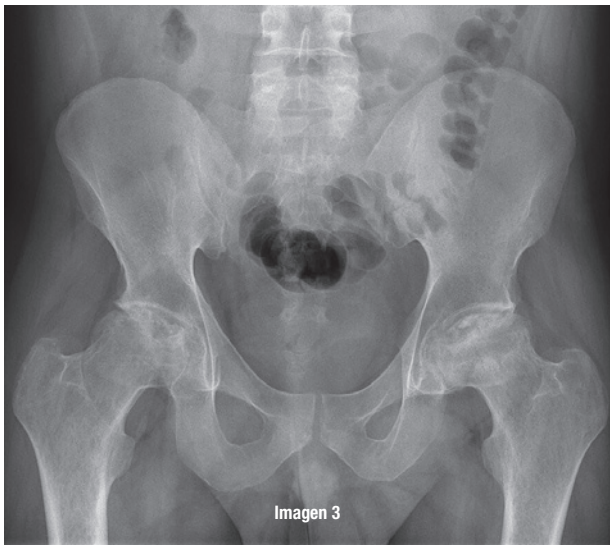

Imagen 3

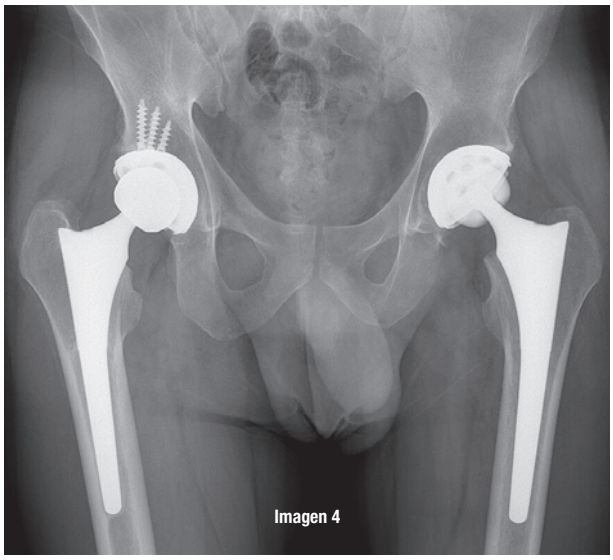

Imagen 4

En el año 2012 comienza con dolor en región inguinal bilateral, con gran limitación de la movilidad activa de ambas caderas. Se realiza radiografía (Imagen 3), en la que se aprecia necrosis avascular de cabeza femoral bilateral.

A lo largo de dicho año se decide implantación de artroplastia total de cadera bilateral (Imagen 4), modelo Symax – Trident.

La evolución posterior es buena en caderas y rodillas, refiriendo el paciente una ausencia de limitación para las actividades de su vida diaria hasta la pérdida de seguimiento en nuestro centro, en el año 2018, por traslado a su centro de referencia.

DISCUSIÓN

La ON secundaria, similar a la osteonecrosis que se observa en la cadera, está relacionada con el uso de corticosteroides y alcohol, y puede deberse a la oclusión vascular y necrosis de la médula. Enright et al[3] describen la necrosis avascular del hueso como una complicación tardía frecuente del trasplante de médula ósea, cuyo diagnóstico puede resultar difícil y el tratamiento sigue siendo inadecuado. Observaron que la articulación de la cadera fue la más afectada (64% de los pacientes), seguida de rodilla (61%), tobillo (29%), hombro (21%) y codo (7%).

Clínicamente suele comenzar con dolor localizado un cóndilo femoral. Aunque estos pacientes pueden presentar síntomas en otras articulaciones, ya que la osteonecrosis secundaria con frecuencia afecta a múltiples articulaciones[4].

Las radiografías simples AP y lateral y la resonancia magnética son los pilares del diagnóstico de la ON secundaria. En lugar de una sola lesión, se pueden observar múltiples lesiones y el 80% de los casos presentarán afectación bilateral de la rodilla. Además, aunque se pueden observar lesiones de osteonecrosis de la rodilla en la epífisis, metáfisis y/o diáfisis del fémur[5].

El sistema de estadificación modificado de Ficat y Arlet ha sido adaptado para la rodilla, está basado en radiografías simples e incluye cuatro estadíos. Los estadios I y II tienen un espacio articular normal y ningún colapso subcondral, aunque el estadio II tendrá alguna evidencia de esclerosis en las trabéculas. El estadio III puede tener un espacio articular normal o ligeramente estrechado con colapso subcondral y una apariencia secuestrada de las trabéculas, el llamado "signo de la media luna". El estadio IV tiene tanto un estrechamiento del espacio articular como un colapso subcondral[2].

El tratamiento es controvertido, se describen múltiples tratamientos en la bibliografía, desde la observación, en pacientes asintomáticos, y tratamientos con bifosfonatos en pacientes en estadíos tempranos con buenos resultados y mejoría del dolor[6].

En cuanto a las opciones quirúrgicas, en las etapas previas al colapso de la osteonecrosis secundaria, se puede realizar una cirugía de conservación de la articulación como la artroscopia, la descompresión del núcleo, el autoinjerto osteocondral y el injerto óseo en un intento de evitar o posponer la artroplastia articular[7].

Se ha descrito en la bibliografía buenos resultados respecto al alivio del dolor y reintroducción de las actividades de la vida diaria incluida actividad deportiva mediante el tratamiento con perforaciones vía artroscópica. Barroso Díaz et al confirman la utilidad de la técnica de Pridie por vía artroscópica (regularización de la lesión condral y realización de perforaciones del cartílago articular con aguja de Kirschner de 2 mm en número variable), al obtener aceptables resultados funcionales a largo plazo (seguimiento medio 10 años)[8].

La técnica de microfractura para el tratamiento de la ON de rodilla tiene resultados tempranos satisfactorios incluso en casos con enfermedades inflamatorias asociadas. Esta técnica, al ser segura y menos exigente, puede ser una opción de tratamiento alternativa para aquellos pacientes que fracasan en el tratamiento conservador, y como tratamiento previo a una artroplastia total de rodilla (ATR)[9].

La ATR es la opción quirúrgica más apropiada en pacientes que han fallado con medidas más conservadoras y presentan colapso del hueso subcondral (enfermedad en estadio III y IV de Ficat), en contra de la prótesis unicondílea de rodilla la cual no se recomienda para la osteonecrosis secundaria debido a la frecuente afectación de múltiples cóndilos[7].

CONCLUSIONES

La ON secundaria más frecuentes es la de cadera, seguida de la rodilla. Suele presentarse de manera bilateral y con afectación a múltiples niveles (ambos cóndilos, zona epifisaria, metafisaria...).

La técnica de microfactura es una opción de tratamiento quirúrgico poco invasivo que presenta buenos resultados clínicos.

La artroplastia total e rodilla es el tratamiento definitivo en aquellos pacientes en los que se han agotado las opciones más conservadoras o presentan una patología en estadíos avanzados.

BIBLIOGRAFÍA

1. Mont MA, Baumgarten KM, Rifai A, et al. Atraumatic osteonecrosis of the knee. J Bone Joint Surg Am 2000;82:1279-90.
2. Ammar R Karim, Jeffrey J Cherian, Julio J Jauregui, Todd Pierce, Michael A Mont. Osteonecrosis of the knee: review. Ann Transl Med. 2015 Jan;3(1):6.
3. H Enright, R Haake, D Weisdorf. Avascular necrosis of bone: a common serious complication of allogeneic bone marrow transplantation. Am J Med 1990 Dec;89(6):733-8.
4. Woehnl A, Naziri Q, Costa C, et al. Osteonecrosis of the knee. Orthopaedic Knowledge Online Journal 2012;10.
5. Mont MA, Ulrich SD, Seyler TM, et al. Bone scanning of limited value for diagnosis of symptomatic oligofocal and multifocal osteonecrosis. J Rheumatol 2008;35:1629-34
6. Ficat RP. Idiopathic bone necrosis of the femoral head. Early diagnosis and treatment. J Bone Joint Surg Br 1985;67:3-9.
7. Mont MA, Marker DR, Zywiel MG, et al. Osteonecrosis of the knee and related conditions. J Am Acad Orthop Surg 2011;19:482-94.
8. J.L. Barroso Díaz, A. Barriga Martín, P. Resultados del tratamiento de las lesiones osteocondrales de rodilla mediante perforaciones vía artroscópica. Cuad Artroscop. 2004;11(1):18-23.
9. Isik Akgun , Hayrettin Kesmezacar, Tahir Ogut, Alper Kebudi, Kaya Kanberoglu. Arthroscopic microfracture treatment for osteonecrosis of the knee. Arthroscopy. 2005 Jul;21(7):834-43.

TRANSLOCACIÓN RADIOCUBITAL PROXIMAL EN EL NIÑO. REVISIÓN BIBLIOGRÁFICA

Autores: A. Trinidad Leo*, G. M. Cózar Adelantado*, G. García Cruz*, I. Hevia García-Bobia*, I. Navas Pernía*, J. E. Reyes Rodríguez*, J. A. Rodrigo Verguizas*

*SERVICIO DE CIRUGÍA ORTOPÉDICA Y TRAUMATOLOGÍA, COMPLEJO ASISTENCIAL DE SEGOVIA, SEGOVIA, ESPAÑA

CORRESPONDENCIA

Dra. Andrea Trinidad Leo
andrea.trile@gmail.com
C/ Luis Erik Clavería Neurólogo, S/N, 40002 Segovia

RESUMEN

La translocación radiocubital proximal es una patología poco frecuente de la infancia producida principalmente por un traumatismo con el codo en extensión e hiperpronación forzada. Lo primordial para prevenir complicaciones es el diagnóstico precoz, pudiendo ser una patología que pasa desapercibida. Para evitarlo, es fundamental una buena exploración clínica, valorando la pronosupinación antes y después de la reducción, así como un buen estudio radiológico. Independientemente del método de reducción, el tratamiento presenta buenos resultados funcionales cuando se realiza precozmente, siendo a veces necesario asociar algún tipo de osteosíntesis cuando se acompaña de fracturas concomitantes. En ocasiones, podemos encontrar con complicaciones como la neuroapraxia del nervio cubital, que suele resolverse completamente de manera espontánea, alteraciones del crecimiento de la cabeza radial o calcificaciones heterotópicas. En este estudio se ha realizado una revisión bibliográfica de esta patología, añadiendo un nuevo caso a los ya publicados por nuestro servicio en los últimos años.

SUMMARY

Proximal radioulnar translocation is a rare pathology in childhood caused by trauma to the elbow in extension and forced hyperpronation. There are many unnoticed cases and early diagnosis is the key in order to prevent complications. Good physical examination (based on pronosupination before and after reduction) as well as quality X-Ray images are the basis for early diagnosis. It is shown that there are successful functional results despite treatment used when it is performed early. However, luxation with concomitant fractures sometimes needs internal fixation. We could find complications such as ulnar nerve neuroapraxia which usually recovers completely in months. Also, we could notice changes at radial head growth or heterotopic ossifications as complications. The aim of this study is to make a review of published cases adding a new one seen in our hospital.

INTRODUCCIÓN

La translocación radiocubital proximal o luxación convergente de codo es una entidad poco frecuente que se observa en el contexto de luxaciones de esta articulación en la infancia.

Esta patología se produce como consecuencia del cambio de posición del cúbito y radio con respecto al húmero. De esta forma, el cúbito articularía con el capitellum y la cabeza del radio con la tróclea. En ocasiones, se asocia a fracturas de estructuras adyacentes.

El diagnóstico inicial en la urgencia puede pasar inadvertido, siendo aproximadamente la mitad de los casos diagnosticados posteriormente. Por ello, la precocidad del diagnostico juega un papel fundamental de cara a la evolución y pronostico del paciente, siendo determinante en el desenlace del cuadro clínico.

El objetivo de este estudio es realizar una revisión bibliográfica de esta patología, añadiendo un nuevo caso de luxación convergente de codo a los 3 ya publicados en nuestro servicio en los últimos 18 años[1,2].

ETIOPATOGENIA Y MECANISMO LESIONAL

Las luxaciones de codo en el paciente pediátrico suponen entre un 3-6%[3] de todas las lesiones del codo. La translocación radiocubital proximal es excepcional, pero debemos conocer el mecanismo de lesión y así evitar que pasen inadvertidas este tipo de lesiones.

Generalmente, se produce por un traumatismo con el codo en extensión y en hiperpronación forzada, generándose una carga axial en valgo[1]. También se han descrito translocaciones iatrogénicas al forzar el antebrazo en pronación tras la reducción cerrada de luxaciones posterolaterales de codo[4].

La translocación se debe principalmente a la rotura del ligamento colateral radial y del ligamento anular (3). Asimismo, la parte proximal de la membrana interósea se ve afectada, contribuyendo a que el cúbito articule con el capitellum y el radio converja hacia la tróclea. Además, otro elemento que contribuye al mecanismo lesional es la avulsión del tendón del braquial anterior en su inserción distal, que puede confundirse con la osificación incompleta de la coronoides; esto permite que el radio se entrecruce anteriormente al cúbito. En muchos casos puede pasar desapercibido, observándose la aparición de una osificación heterotópica en la región anterior del cúbito con el tiempo[5].

CLÍNICA

En la mayoría de los casos descritos en la literatura, el paciente es valorado en urgencias por presentar clínica típica de episodio de luxación posterior de codo. En estos casos predomina el dolor incoercible, la deformidad en región posterior del codo, con la consecuente alteración del triángulo de Nelaton, e importante limitación de la flexo-extensión del antebrazo (Imagen 1).

El dato "clave" que nos debe alertar sobre la presencia de una posible translocación radiocubital proximal es el bloqueo de la pronosupinación del antebrazo tras la reducción de la luxación de codo. El resto de signos suelen desaparecer

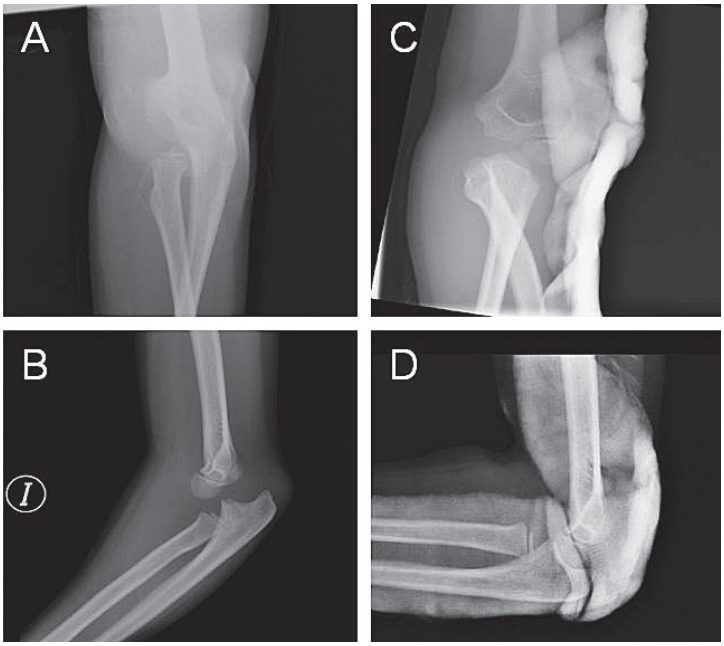

Imagen 1. Niña de 9 años que acude a otro centro hospitalario donde se objetiva luxación posterior de codo izquierdo. Radiografías lateral y anteroposterior (**A** y **B**). Tras la reducción cerrada en urgencias se realiza control radiológico (**C** y **D**) en el que pasa desapercibida una translocación radiocubital proximal en la proyección anteroposterior (**C**).

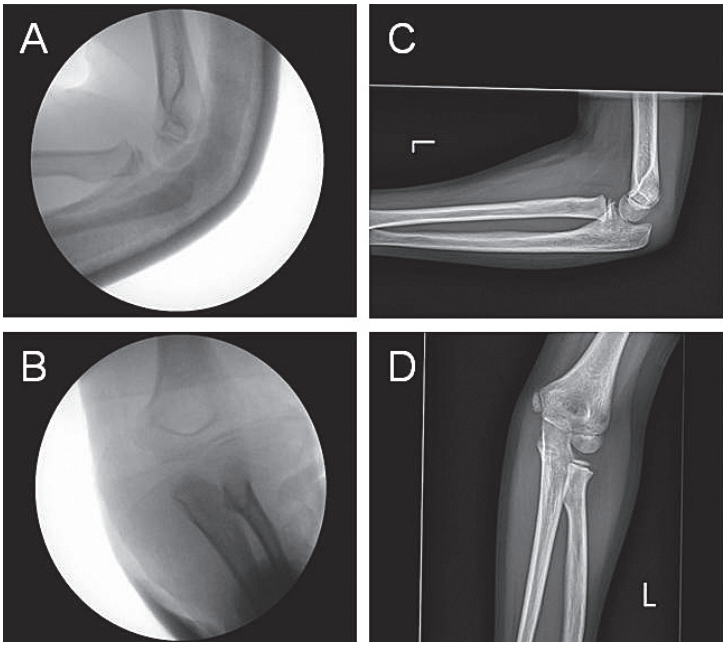

Imagen 2. A la llegada a nuestro centro, por persistencia de dolor, se identifica bloqueo de la pronosupinación del antebrazo y alteración en la relación radio-capitelar y húmero-cubital. Se procede a la reducción cerrada en quirófano y a la colocación de férula braquiopalmar comprobándose, previamente, la correcta alineación de la articulación radiocubital proximal (**A** y **B**). Tras la retirada de la férula, la paciente no presenta limitación de la pronosupinación ni afectación de la flexo-extensión del codo (**C** y **D**).

al recuperar la correcta alineación de la articulación cubitohumeral. También se han descrito otros síntomas menos frecuentes como son parestesias y ligera pérdida de fuerza en el territorio inervado por el nervio cubital[6,7].

DIAGNÓSTICO

El diagnóstico de la luxación convergente de codo ha de ser precoz, pues un retraso en el mismo supone la demora en el tratamiento y, como consecuencia, un aumento de complicaciones y secuelas a largo plazo.

Es fundamental saber interpretar una radiografía simple de codo, ayudándose de herramientas como la línea radiocapitelar en la proyección lateral, que atraviesa capitellum y cabeza del radio. Por otra parte, en la proyección anteroposterior se observa una alteración de la normalidad en la relación existente entre radio-capitellum y cúbito-tróclea, desplazándose el radio sobre el cúbito hacia medial hasta llegar a articular con la tróclea humeral. Además, se puede acompañar de fracturas de cabeza y/o cuello radial, así como de apófisis coronoides.

Existen otros métodos diagnósticos como son la tomografía computarizada y la resonancia magnética, cuyo uso no aporta beneficios claros frente a una correcta interpretación de la radiología simple[8].

Por lo tanto, un buen examen físico acompañado de una correcta interpretación radiológica, son los puntos cardinales del diagnóstico precoz que influirán de manera decisiva en el pronóstico de nuestro paciente.

TRATAMIENTO

Dependiendo del momento del diagnóstico podemos encontrarnos con dos posibilidades terapéuticas, siendo por un lado la reducción cerrada la mejor cuando establecemos un diagnóstico precoz; y por otro lado, la reducción abierta en casos en los que se interponen tejidos blandos o existen lesiones óseas que necesitan osteosíntesis o interfieren en la reducción[8].

En cuanto a la reducción cerrada, se debe realizar presionando directamente el cúbito y el radio (en cara medial) a la par que traccionamos en supinación del antebrazo (1). Si por otro lado es necesaria la reducción abierta, esta se debe desarrollar bajo anestesia general, habiéndose descrito distintos abordajes sin consenso[1,6]. Para reducir la luxación se debe ejercer presión sobre la cabeza radial con el brazo en supinación, debiéndose reconstruir posteriormente la avulsión del braquial anterior y el ligamento anular[1]. Tras ello, dependiendo del caso, puede ser necesario añadir o no la fijación interna si es que la translocación está asociada a alguna fractura (sobre todo coronoides y cabeza/cuello de radio)[5,9]. En la mayoría de los casos es necesario asociar 2 agujas de Kirschner, o como alternativa, 2 tornillos para estabilizar la cabeza del radio o incluso una aguja intramedular flexible retrógrada (con la ventaja de una movilización precoz)[9].

Con respecto a la inmovilización posterior a la reducción podemos encontrar varias opciones, siendo lo más frecuente la colocación de una férula braquiopalmar manteniendo el codo entre 3-4 semanas a 90º en posición neutra del antebrazo permitiendo la cicatrización de las partes blandas[1,8,10]. Otros autores hablan de la posibilidad de mantener el antebrazo en supinación durante 4 semanas o incuso 5 con flexión variable[8]. Tras ello, se debe comenzar con la rehabilitación con ejercicios pasivos y activos asistidos[10] (Imagen 2).

PRONÓSTICO Y COMPLICACIONES

El retraso en el diagnóstico está directamente relacionado con malos resultados funcionales y limitación en la movilidad del codo del niño, siendo por ello el factor más importante en el pronóstico del paciente.

La presencia de neuroapraxia del nervio cubital suele resolverse espontáneamente de manera completa. Otras complicaciones descritas a medio-largo plazo son las alteraciones en el crecimiento a nivel de la cabeza radial, por rotura parcial de los vasos epifisarios tras su desplazamiento hacia la tróclea, y dolor de muñeca residual, que también puede ser provocado por la afectación de la membrana interósea[1,8]. Además, es relativamente frecuente en casos de diagnóstico tardío, la aparición de calcificaciones heterotópicas, normalmente anteriores, que pueden provocar disminución de la pronosupinación. También se han descrito casos de inestabilidades en valgo o sinóstosis radiocubital[9].

DISCUSIÓN

Fue Crawford en 1977[1] quién describió por primera vez esta patología. Desde entonces, se han reportado 36 casos hasta la actualidad, normalmente asociados a fracturas de radio o cúbito proximal y a luxación posterolateral de codo (Tabla1). En distintos artículos se ha discutido el mecanismo de producción, quedando en consenso que se produce por carga axial con pronación del antebrazo. Esto no ocurre cuando hablamos del mecanismo iatrogénico descrito por Harvey et al (4) ya comentado con anterioridad. En el artículo de Gómez et al (8) se pone en duda este mecanismo de producción, alegando que en los casos descritos no se realizaron estudios radiográficos de calidad antes de la reducción, no pudiendo afirmar que la luxación convergente estuviese presente previamente. No obstante, sí se acepta en esta publicación la existencia de la llamada pseudorreducción de la luxación convergente, que se produce al intentar una reducción de una luxación posterolateral en pronación del antebrazo en vez de en supinación, dándose en el 40% de los casos[8]. Esto producen "clunk", la desaparición de la deformidad y la sensación de estabilidad articular con una flexo-extensión del codo totalmente recuperada, pero una pronosupinación bloqueada y dolorosa. Además, en la radiografía de control se observa la reducción de la luxación posterolateral, sin embargo, persiste la transposición radiocubital proximal.

Dicho esto, es lógico que la clave del diagnóstico precoz sea la exploración clínica exhaustiva, centrándonos en la pronosupinación antes y tras la reducción de la luxación, además de en un estudio radiográfico de calidad basado en dos proyecciones ortogonales, usándose las proyecciones anteroposterior y lateral puras. No hay consenso en cuanto a cuál de las dos proyecciones radiográficas presenta mayor sensibilidad para el diagnóstico de esta patología. Algunos autores[8,11,12] dan más importancia a la proyección lateral al estar alterada la línea radiocapitelar en todos los casos. Sin embargo, otros autores como Roberts et al[13] alegan que la proyección lateral da una falsa apariencia de correcta reducción, viéndose en todas las ocasiones en la radiografía anteroposterior el radio articulando con la tróclea y el cúbito con el capitellum. Dificulta la interpretación de esta proyección el habitual déficit de conocimiento de los núcleos de osificación normales, dando por correctas radiografías patológicas[8]. Además, proyecciones oblicuas o realizadas con pronación del antebrazo pueden provocar dudas en la interpretación de las imágenes. Para confirmar la posible luxación convergente se podría realizar una tomografía computarizada, sin embargo, en la mayoría de los casos no ha sido necesario, y en aquellos en los que se utilizó, se ha visto que con una correcta interpretación de las imágenes no hubiese sido indispensable[8,14], evitando así una gran radiación al niño. A pesar de ello, sí que podría ser útil el uso de tomografías computarizadas a la hora de realizar el diagnóstico de fracturas asociadas u otras luxaciones. Por todo ello, coincidimos con estos autores y no creemos necesaria su realización para confirmar la luxación convergente, ya que esta podría diagnosticarse con un buen estudio radiológico de dos proyecciones ortogonales.

En cuanto al tratamiento, siempre que sea posible se optará por la reducción cerrada. Esto es mucho más efectivo en los casos diagnosticados precozmente, pero no es así en todos, ya que algunos van a tener tejidos interpuestos que van a impedir dicha reducción. En estos casos, y en los diagnosticados tardíamente, puede ser necesaria la reducción abierta habiéndose descrito el uso de vías de abordaje medial, lateral, lateral y medial o posterior. La ventaja de uno sobre otro no se ha estudiado en profundidad al ser una patología poco frecuente. Lo que sí se ha descrito es que el diagnóstico precoz reducirá el número de complicaciones y mejorará el pronóstico de estos pacientes. Tampoco hay consenso en cuanto al tiempo de inmovilización necesario tras la reducción, objetivándose casos de 2 semanas de inmovilización[9] y algunos de 2 meses[6]. Sin embargo, lo más frecuente son 3-4 semanas de inmovilización independientemente del método de reducción utilizado. No se dispone de evidencia científica que avale el tiempo óptimo de inmovilización; no obstante, habría que individualizar con respecto al tipo de paciente y la lesión observada.

Con respecto a las complicaciones, las más habituales son las neuroapraxias del nervio cubital, seguidas de las calcificaciones heterotópicas. Se ha descrito la etiología de estas neuroapraxias como el atrapamiento de este nervio entre la cabeza radial y el cóndilo medial del húmero(15). A pesar de su frecuencia (aproximadamente del 36% en los casos descritos) esta lesión del nervio presenta un buen pronóstico, reportándose la recuperación completa en unos meses tras tratamiento rehabilitador[1,4,11,16]. Las osificaciones heterotópicas son otras de las complicaciones más frecuentes, siendo aproximadamente del 28%,con una pérdida de la movilidad en la pronosupinación. Sin embargo, estas calcificaciones también pueden actuar como factor de confusión, asociando en la mayoría de los casos un diagnóstico y tratamiento tardío de la patología. Sería necesario el estudio de la implicación que presenta esta complicación a la hora de poder recomendar el uso de indometacina para prevenirlas o el tratamiento de ellas una vez establecidas[1].

CONCLUSIÓN

La luxación convergente de codo es una patología poco frecuente y poco estudiada que puede pasar inadvertida en muchas ocasiones. El diagnóstico precoz es la clave, siendo fundamental la exploración clínica para valorar la pronosupinación pre y post reducción, así como un estudio radiológico de calidad. El tratamiento precoz de la patología presenta unos buenos resultados clínico-funcionales independientemente del método de reducción y del tiempo de inmovilización. Las lesiones del nervio cubital, que son la complicación más frecuente, se suelen recuperar completamente.

Sería recomendable la realización de nuevos estudios para dilucidar la vía de abordaje óptima, tiempo de inmovilización posterior y el posible uso de la indometacina para prevenir calcificaciones heterotópicas.

Autor	Edad	Sexo	Fracturas asociadas	Tratamiento (abordaje) e inmovilización	Retraso de tratamiento	Extensión/ flexión	Pronación/ supinación	Complicaciones
Crawford	12	F	Radio proximal	RAFI	-	30/80	20/20	-
MacSween	6	M	Cabeza radial	RC 3 sem inmovilización	Precoz	Completa (déficit de 10º pronación)		-
Harvey	7	F	-	RA osteotomía cubital	5 sem	30/100	oct-30	Necrosis avascular Cubital
Schullion	11	M	Radio proximal	RAFI	Precoz	Pérdida marcada		CH
Carey	12	M	Coronoides	RA (medial) 3 sem inmovilización	Precoz	Completa		Cubital
Eklof	8	F	Coronoides	RAFI	5 sem	Pérdida marcada		-
	8	F	Radio proximal	RAFI	Precoz	Completa		-
	10	M		RAFI	Precoz	Completa		-
Isbister	11	M	Epifisiolisis Salter-Harris II	RAFI (lateral) 3 sem inmovilización	Precoz	0/140	45/55	-
	13	M	Epifisiolisis Salter-Harris II	RAFI (lateral) 3 sem inmovilización	Precoz	0/145	50/50	CH Rarefacción Radio Cubital
Carl	10	F	Radio proximal	RA (lateral)	Precoz	Completa (déficit 15º supinación)		-
Gillingham	6	F	-	RAFI (lateral) 3 sem inmovilización	2 sem	Completa	-0,4	Rarefacción Radio
Leconte	15	F	Radio proximal	RAFI (lateral)	Precoz	Completa		Mediano
Rodrigo	10	M	Radio proximal	RC + AK	Precoz	Completa (déficit 10º pronación)		Rarefacción Radio
Galea	6	F	-	RA (lateral) 3 sem a 120º y 2 sem a 90º flexión inmovilización	5 días	Completa		Mediano
Bon-Jin	6	F	-	RC	Precoz	Completa		Cubital
Gascó	9	M	-	RA (lateral)	3 sem	Completa	Pérdida 30º	CH
Saied	10	F	Cuello radial	RAFI (lateral) 3 sem inmovilización	Precoz	0/130	50/90	CH Rarefacción Radio
Wodecki	6	R	Coronoides	RA (medial) 4 sem inmovilización	Precoz	Completa		Cubital
Roberts	12	M	Cabeza radial	RAFI (medial y lateral) 4,5-5 sem inmovilización	Precoz	0/145	30/50	Retraso consolidación
	15	M	Cabeza radial		Precoz	Completa		Pseudoartrosis
Combourieu	6	F	-	RC 2 meses inmovilización	Precoz	Completa		Cubital
	12	M	-	RA (medial y lateral)	2 meses			CH Cubital Rarefacción Radial
	9	M	-	RC 3 sem inmovilización	Precoz			
Antonis	10	F	-	RC 4 sem inmovilización	Precoz	Completa		Cubital

Parikh	16	M	Cuello radial	RAFI -	Precoz	Completa (déficit 5º extensión)	75/85	Cubital
Agashe	12	M	Epifisiolisis Salter-Harris II	RAFI (lateral)	1 sem	5/130	80/80	-
Yoon	5	M	-	RAFI (miniopen medial) 4 sem inmovilización	Precoz	Completa		CH
Reyes	7	M	-	RAFI (lateral) 3 sem inmovilización	3 sem	Completa (déficit 30º pronación)		
	7	F	-	RC 5 sem inmovilización	Precoz	Completa		CH
Hatzigiannakis	11	M	Epifisiolisis Salter-Harris II	RAFI	Precoz	5/160	55/50	-
Gaurav	11	M	Cuello radial + cúbito diafisario	RAFI 3 sem inmovilización	Precoz	Completa (déficit pronosupinación final)		Cubital
Gómez Robledo	9	F	-	RC 4 sem inmovilización	Precoz	Completa		CH
Najid	10	F	-	RAFI (posterior) 4 sem inmovilización	3 meses	25/140	oct-90	CH Cubital
Nawijm	10	F	-	RAFI (lateral) 4 sem inmovilización	Precoz	Completa 0-160 90-90		Cubital postquirúrgico
Samara	15	F	Cabeza radial	RAFI (lateral) 2 sem inmovilización	Precoz	15/130	40/40	Cubital y mediano postquirúrgico CH

Tabla 1. Resumen de la literatura publicada. Se muestran los casos clínicos reportados con sus características clínicas, la presencia de fracturas asociadas, el tiempo de demora en el tratamiento, así como su modalidad. También se indica, en los casos que se especifica, el tipo de abordaje utilizado y el tiempo de inmovilización utilizado. Además, se muestra la movilidad del codo observada y las complicaciones encontradas, tanto neuroapraxias, rarefacciones como calcificaciones heterotópicas.
M (masculino), F (femenino), RC (reducción cerrada), RA (reducción abierta), RAFI (reducción abierta y fijación interna, AK (agujas de Kirschner), CH (calcificación heterotópica).

BIBLIOGRAFÍA

1. Reyes Rodríguez JE, Rubio Álvaro MDC, Alonso Benavente AJ, Ibañez Tomé JM, Ortiz Perojo P, Tomé Delgado JL. Presentación de casos de Luxación Convergente en codo pediátrico. [Convergent luxation in pediatric elbow. Report of two cases.]. Rev Asoc Argent Ortop Traumatol. 2017;82(4):299.
2. Rodrigo Verguizas A, Guiral Eslava J, Tello Arenas E. Luxación convergente del codo. Av Traum. 2002;(32):157-9.
3. Yoon HK, Seo GW. Proximal radioulnar translocation associated with elbow dislocation and radial neck fracture in child: a case report and review of literature. Arch Orthop Trauma Surg. 2013;(133):1425-9.
4. Harvey S, Tchelebi H. Proximal radial ulnar translocation. J Bone Jt Surg Am. 1979;61:447-9.
5. Nawijn F, Emmink BL, Keizer J, Bosman WM. Paediatric forearm fracture with a twist: a proximal radioulnar translocation combined with radial head fracture. BMJ Case Rep. 2018;
6. Combourieu B, Thevenin-Lemoine C, Abelin-Genevois K, Mary P, Damsin JP, Vialle R. Pediatric elbow dislocation associated with proximal radioulnar translocation: a report of three cases and a review of the literature. J Bone Jt Surg Am. 2010;(92):1780-5.
7. Parikh SN, Lykissas MG, Mehlman CT, Sands S, Herrera-Soto J, Panchal A, et al. Convergent and divergent dislocation of the pediatric elbow: two case reports and comprehensive review of literature. J Pediatr Orthop B. marzo de 2014;23(2):158-67.
8. Gómez Robledo J, Díez Lizuaín ML. Un caso inusual de luxación posterior del codo con translocación radiocubital proximal. Rev Esp Cir Ortopédica Traumatol. 2019;63(1):69-74.
9. Samara E, Dayer R, Davat M, Ruffieux E, Steiger CN, Ceroni D. Proximal Radioulnar Translocation Associated with Posterior Fracture–Dislocation of Elbow in an Adolescent Girl: A Case Report. JBJS Case Connect. enero de 2020;10(1):e0445.
10. Gaurav Gupta, Akash S Makadia, Maulin M Shah. An Unreported Variant of Convergent Dislocation of Elbow. J Orthop Case Rep. diciembre de 2018;(8(6)):79-81.
11. Galea A. An Unusual Case of Elbow Dislocation in a Child: Crossover of Radius and Ulna: J Trauma Inj Infect Crit Care. noviembre de 2004;57(5):1125-6.
12. Gillingham BL, Wright JG. Convergent Dislocation of the Elbow: Clin Orthop. julio de 1997;340:198-201.
13. Roberts C, Lee TS, Rooney J, Jovanovic A, Creer R. Convergent dislocation of the elbow: Report of three cases. J Shoulder Elbow Surg. julio de 2008;17(4):e9-13.
14. Wodecki P, Maiza D, Rozenblum B. Luxation du coude chez l'enfant associée à une translocation radio-ulnaire proximale. Rev Chir Orthopédique Réparatrice Appar Mot. abril de 2007;93(2):190-4.

15. Najid H, Abdul Rashid AH, Ibrahim S. Missed proximal radioulnar joint translocation with ulnar nerve entrapment: an unusual injury in a child. J Pediatr Orthop B. enero de 2019;28(1):79-84.
16. Antonis K, Leonidou OA, Sbonias G, Fligger I. Convergent type proximal radioulnar translocation complicating posterior elbow dislocation: watch out for dual dislocations in children's elbows. J Pediatr Orthop B. mayo de 2011;20(3):138-41.
17. MacSween WA. Transposition of radius and ulna associated with dislocation of the elbow in a child. Injury. mayo de 1979;10(4):314-6.
18. Saied A, Moussavi AA. Elbow dislocation translocation in a child: A case report. J Shoulder Elbow Surg. noviembre de 2007;16(6):e17-9.
19. Isbister ES. Proximal radioulnar translocation in association with posterior dislocation of the elbow. Injury. noviembre de 1991;22(6):479-82.
20. Crawford A, Evans E. Missed fracture dislocation of the elbow with translocation of the radius. US Navy Med. 1977;(68):26-9.
21. Carey RP. Simultaneous dislocation of the elbow and the proximal radio-ulnar joint. J Bone Jt Surg Br. 1984;(66(2)):254-6.
22. Eklof O, Nybonde T, Karlsson G. Luxation of the elbow complicated by proximal radio-ulnar translocation. Acta Radiol. 1990;(31):145-6.
23. Scullion JE. Proximal radio-ulnar translocation. Injury. 1981;(13):83-5.
24. Leconte D, Gouizi L, Palmar P. [Quid? What do you think? Diagnosis: radio-cubital post-traumatic proximal translocation]. J Radiol. 1990;(80):1679-80.
25. Bong-Jin Lee, Sung-Rak Lee, Dong-Hwan Shin. Proximal radio-ulnar translocation associated with elbow dislocation -Case report. J Korean Orthop Assoc. 2004;(39):582-5.
26. Carl A, Prada S, Teixeira K. Proximal radioulnar transposition in an elbow dislocation. J Orthop Trauma. 1992;(6):106-9.
27. Agashe MV, Samant A, Aroojis AJ. Convergent radioulnar translocation with radial head fracture in a child: a case report and review of the literature. J Orthop Trauma. 2012;(26):36-9.
28. Hatzigiannakis A, Kiziridis G, Voutsas D, Bogiatzis C. Proximal radio-ulnar translocation associated with posterior dislocation of the elbow in a child. Ortho Rheum Open Access. 2017;(6):555,689.
29. Gascó Gómez J, Gomar Sancho F, Gascó Adrién J. Luxación posterior de codo asociada a traslocación radiocubital proximal. Rev Esp Cir Osteoartic. 2004;(39(217)):40-4.

CASI ME MATA EL DOLOR DE RODILLA

Autores: G. J. Labrador Hernández[1], A. Zabalza Pelaez[1], A. Llorente Peris[2], S. Chávez Valladares[1], M. Bragado González[1], S. Santiago Maniega[3], M.A. Martin Ferrero[3,4].

1 RESIDENTE CIRUGÍA ORTOPÉDICA Y TRAUMATOLOGÍA (HOSPITAL CLÍNICO UNIVERSITARIO DE VALLADOLID)
2 LICENCIADO ESPECIALISTA CIRUGÍA ORTOPÉDICA Y TRAUMATOLOGÍA (HOSPITAL GENERAL COMPLEJO ASISTENCIAL DE SEGOVIA)
3 LICENCIADO ESPECIALISTA CIRUGÍA ORTOPÉDICA Y TRAUMATOLOGÍA (HOSPITAL CLÍNICO UNIVERSITARIO DE VALLADOLID)
4 JEFE DE SERVICIO CIRUGÍA ORTOPÉDICA Y TRAUMATOLOGÍA (HOSPITAL CLÍNICO UNIVERSITARIO DE VALLADOLID).

CORRESPONDENCIA

G.J. Labrador Hernández
Email: goyox56@hotmail.com

Conflicto de intereses: Los autores de este artículo declaran que no existe conflicto de interés alguno ni fuente de financiación

RESUMEN

El objetivo de este artículo es presentar el caso clínico de una mujer que sufre tromboembolismo pulmonar posterior a una una disminución de actividad e inmovilización de rodilla por presentar patología inflamatoria tendinosa.

Se trata de una mujer de 60 años con antecedentes de hipotiroidismo primario y ansiedad.

Acude a urgencias para valoración de gonalgia derecha de 1 mes de evolución, diagnosticándole tendinitis de pata de ganso y meniscopatía interna. Al alta se pauta tratamiento antiinflamatorio vía oral y se realiza vendaje elástico de confort.

Seis días después, acude a urgencias por dolor torácico superior de características pleuríticas y afectación cervical, más intensa en el lado izquierdo. No presentaba cambios en la exploración de la extremidad inferior.

La analítica sanguínea mostraba elevación del Dímero D y la radiografía de tórax una atelectasia laminar basal izquierda con un pequeño derrame pleural bilateral.

Se solicita AngioTAC, evidenciándose un infarto pulmonar en lóbulo inferior derecho (LID), por lo que la paciente ingresa en UVI con el diagnóstico de tromboemboembolismo pulmonar (TEP) agudo.

El tromboembolismo pulmonar es un proceso frecuente y grave, de difícil diagnóstico. La inmovilización por cualquier causa, supone un mayor riesgo de padecer enfermedad tromboembólica en 5-20%, según los casos. No está claro el uso de tromboprofilaxis con el uso de vendajes elásticos.

Palabras clave: Tromboembolismo pulmonar; Trombosis venosa profunda; tromboprofilaxis

INTRODUCCIÓN

El tromboembolismo pulmonar consiste en el enclavamiento en las arterias pulmonares de un trombo proveniente del sistema venoso. El 90% de las ocasiones se origina en una trombosis venosa profunda de extremidades inferiores, a menudo asintomática.

El diagnóstico de la enfermedad debe combinar la clínica, los resultados del Dímero D y las pruebas de imagen.

El tratamiento inicial es la anticoagulación, y su duración requiere un balance entre el riesgo de recurrencia y el riesgo hemorrágico.

Caso Clínico

Anamnesis:

Mujer de 60 años, con antecedentes de hipotiroidismo primario y ansiedad, que acude a urgencias por cuadro de dolor torácico superior de aproximadamente 4 horas de evolución, de características pleuríticas, con afectación cervical más intensa en lado izquierdo. No refiere disnea, tos ni expectoración. Presenta vendaje elástico en rodilla derecha, colocado 6 días antes por patología articular, y refiere disminución de la actividad durante ese tiempo. Niega traumatismos previos. Niega antecedentes de coagulopatías, ni enfermedades hereditarias.

Exploración física:

TA: 160/93 mmHg, FC: 97lpm, FR: 25 rpm. Tª: 37. Sat O2 basal: 96%

Paciente consciente y orientada.

Auscultación cardíaca: ruidos rítmicos sin alteraciones patológicas.

Auscultación pulmonar: discretos crepitantes bilaterales.

Abdomen: Ruidos Hidroaéreos presentes. No signos de peritonismo ni masas o megalias.

Extremidades inferiores: no edemas ni signos de trombosis venosa profunda (TVP).

Pruebas complementarias:

- Analítica de urgencias: Hb 14, Hto 41%, Leucocitos 14440 (N 78,5%, neutrófilos 11330). Plaquetas 298000. Glucosa 143. Urea 27. Creatinina 0,73, Na 139, K 3,9, cloruro 100,3 GOT 86, GPT 69, LDH 250. PCR 126,8, Troponina 3. Coagulación sin alteraciones salvo dímero D de 2180.
- Radiografía Anteroposterior y lateral de tórax (Figura 1): Atelectasia laminar basal izquierda. Pequeño derrame pleural bilateral.
- Microbiología: PCR SARS-COV2 (-).
- TAC de arterias pulmonares (Figura 2): defectos de repleción en ramas para el lóbulo superior derecho, lóbulo medio y varias ramas segmentarias de la pirámide basal derecha; así como en una rama para la língula (lado izquierdo), algunos de ellos de aspecto organizado (ángulos obtusos, localización central en el vaso).

  Consolidación parenquimatosa de morfología triangular y base pleural en el lóbulo inferior derecho y otra similar en língula, sugestivas de infartos pulmonares.

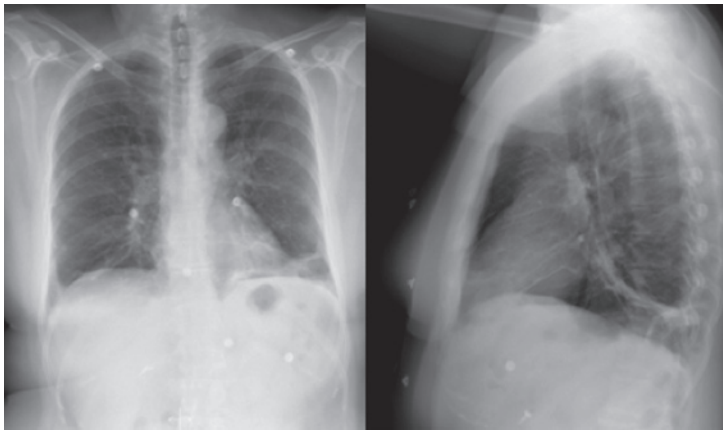

Figura 1. Radiografía AP-Lateral de tórax. Atelectasia laminar basal izquierda. Pequeño derrame pleural bilateral.

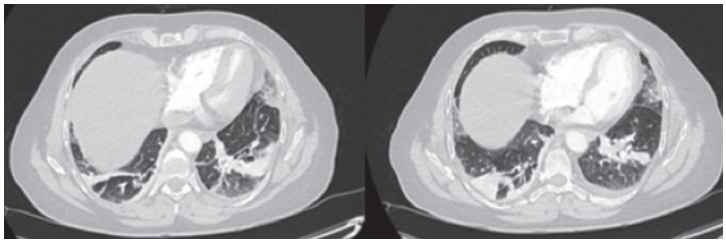

Figura 2. Angio TAC pulmonar. Imágenes sugestivas de Infarto Pulmonar.

Patrón en mosaico con áreas en vidrio deslustrado, sugestivas de alteración en la ventilación perfusión. Atelectasias basales bilaterales. Derrame pleural bilateral. Abombamiento del tabique interventricular y aumento del tamaño de cavidades derechas como signos de sobrecarga cardíaca. Tronco de la arteria pulmonar principal de calibre normal.

- Ecocardiograma: Dimensiones normales de las cavidades cardíacas y de la aorta ascendente. Función sistólica global y segmentaria conservadas. Función diastólica sin alteraciones. Válvulas morfológica y funcionalmente normales. VCI no dilatada. T acl pulmonar 114 msed. Resto sin alteraciones. En conclusión, estudio ecocardiográfico normal.
- Eco Doppler venoso: sistema venoso profundo y superficial permeable bilateralmente.

Diagnósticos:

- Tromboembolismo pulmonar agudo estable hemodinámicamente, con dilatación de cavidades cardiacas y sin elevación de troponininas.
- Áreas en vidrio deslustrado en LID y en língula sugestivas de infarto pulmonar.
- Gonalgia derecha. Tendinitis de la pata de ganso.

Tratamiento:

Ante la sospecha clínica de Tromboembolismo pulmonar se inicia tratamiento con Heparina de bajo peso molecular (HPBM). Se mantiene HBPM 80 mg s.c. cada 12 horas, durante 7 días y posteriormente se cambia a pauta con acenocumarol.

Evolución:

Ingresa durante 48 horas en el servicio de UCI por TEP alto riegoLa paciente se encontraba hemodinámicamente estable, con oxigenoterapia en gafas nasales a 3 Litros manteniendo saturaciones de oxígeno de 96%, sin precisar tratamiento fibrinolítico. Posteriormente fui subida a planta de hospitalización. El tratamiento anticoagulante con HBPM inicia desde el íngreso y se mantiene durante 7 días, iniciando posteriormente terapia con acenocumarol.

La paciente se mantiene estable durante el ingreso, pudiendo retirar con saturaciones basales de 95%. Tras 9 días es dada de alta hospitalaria, sin sintomatología respiratoria, con pauta de Sintrom, y con tratamiento analgésico-antiiflamatorio por su patología de rodilla.

DISCUSIÓN

Alrededor de un 70% de los pacientes con TEP presentan una trombsis venosa profunda. Sin embargo, tampoco el diagnóstico clínico de la TVP es fácil. De hecho, más del 50% de los casos son asíntomáticas. Por otro lado, soolo en el 33-46% de los pacientes en los que se sospecha una TVP esta se confirma realmente en las pruebas de imagen. A menudo se confunde con otros procesos, como celulitis, artritis, isquemia arterial, quistes de Baker, linfedema, insuficiencia venosa crónica, edemas por insuficiencia cardiaca o hipoproteinemia, roturas fibrilares o tromboflebitis superficiales.

Es importante anticoagular lo antes posible a los pacientes con TEP, pues se ha visto que conseguir una anticoagulación adecuada en las primeras 24 horas tiene una influencia favorable en el pronóstico.

El tratamiento de la TEP tiene efectos secundarios importantes. En conjunto, un tratamiento anticoagulante típico con 7-10 días de heparina de bajo peso molecular y 6 meses de anticoagulantes orales se asocia a un riesgo de 3-10% de hemorragias graves no mortales y un 1-2 % de hemorragias mortales. Por ello, es importante evitar la administración innecesaria de tratamiento anticoagulante a pacientes que en realidad no tienen TEP o trombosis venosa profunda (TVP) que lo indiquen.

El diagnóstico de la enfermedad tromboembólica es difícil. Las manifestaciones clínicas son variadas, y a menudo se confunden con las de otros procesos (insuficiencia cardiaca, EPOC, otros.). La tríada clásica de disnea súbita, dolor torácico y hemoptisis se da pocas veces.

El ECG puede ser normal o mostrar alteraciones diversas: taquicardia sinusal, fibrilación auricular, patrón S1Q3T3 o signos de sobrecarga derecha (bloqueo de rama, inversión de T en V1-V3).

La Rx tórax es también a menudo normal. Otras veces muestra oligohemia localizada, atelectasias laminares, pequeñas condensaciones pulmonares.

Alrededor de un 70% de los pacientes con TEP presentan una TVP. Sólo en el 33-46% de los pacientes en los que se sospecha una TVP ésta se confirma realmente en las pruebas de imagen. A menudo se confunde con otros procesos.

Algunas situaciones suponen un mayor riesgo de enfermedad tromboembólica, como:

a. Estados hereditarios de hipercoagulabilidad: los más frecuentes son la resistencia a la proteína C activada-factor V Leiden (3% de la población) y los déficits de las proteínas C y S y de AIII (0,02-0,4% de la población). El RR asociado es de 3-20 %.

b. Anticuerpos antifosfolípido, primarios o secundarios a conectivopatía.

c. Hiperhomocisteinemia.

d. Cirugía previa. La frecuencia de TVP en ausencia de profilaxis es del 20-40% en cirugía ortopédica de miembros inferiores o en cirugía oncológica abdominal, y en torno al 6% en cirugía mayor no oncológica. Con profilaxis se reduce al 5-10% en el primer caso, y a menos del 1% en el segundo.

e. Inmovilización por cualquier causa (traumatismo, escayola, parálisis, enfermedades médicas en >40 años, etc.). La frecuencia de TVP es del 5-20%, según los casos.

f. Cáncer, sobre todo en adenocarcinomas avanzados y en pacientes sometidos a quimioterapia.

g. Enfermedad tromboembólica previa. Es el factor de riesgo más importante (OR 8).

h. Embarazo y puerperio. Tratamiento con anticonceptivos orales o terapia hormonal sustitutiva (OR 2-4).

i. Otros: insuficiencia cardiaca, infarto agudo de miocardio, obesidad, venas varicosas, edad avanzada, historia familiar, catéter venoso central (se asocia a trombosis de miembros superiores).

Actualmente no está indicado la tromboprofilaxis cuando se utilizan vendajes blandos en pacientes sin factores de riesgos importantes.

Aunque están bien definidos los factores que pueden favorecer la aparición de TEP, es importante individualizar a cada paciente, para así indicar la mejor terapéutica y evitar complicaciones que podrían ser mortales.

REFERENCIAS:

1. Hull RD, Raskob GE, Brant RF, Pineo GF, Valentine KA. Relation between the time to achieve the lower limit of the APTT therapeutic range and recurrent venous thromboembolism during heparin treatment for deep vein thrombosis. Arch Intern Med 1997;157:2562-8.
2. Thomas, M. Van Kamen P. Should orthopedic outpatients with lower limb cast be given deep venous thrombosis prophylaxis?. Clin Appl Thromb Hemost, 17 (2011), pp. 405-407.
3. A M. Testroote, W. Morrenhof, H. Janzing. Prevention of venous thromboembolism in patients with below-knee immobilization of the leg. Survey of current practice in Netherlands. Acta Chir Belg, 111 (2011), pp. 32-35.
4. W.H. Geerts, D. Bergquist, G.F. Pineo, J.A. Heit, C.H. Samama, M.R. Lassen, et al. Prevention of Venous Thrombormbolism: American College of Chest Physicians. Evidence-based Clinical Practice Guidelines (8thedition). Chest, 133 (2008), pp. 381-453.
5. H.B. Ettema, B.J. Kollen, P.M. Verheyen, H.R. Buller. Prevention of Venous Thromboembolism in patients with immobilization of the lower extremities: a meta-analysis of randomized clinical trials. J Thromb Haematosis, 6 (2008), pp. 1093-1098.

SCLECARTO

SOCIEDAD CASTELLANO LEONESA CÁNTABRA RIOJANA DE COT

SISTEMA UNIVERSAL MODULAR

MUTARS®

LA SOLUCIÓN INTEGRAL PARA CIRUGÍA
TUMORAL Y DE REVISIÓN

MBA®
SURGICAL EMPOWERMENT

www.mba.eu

TL-HEX® TRAUMA
TRUELOK HEXAPOD SYSTEM

Colocar, reducir, bloquear

Estable ▪ Versátil ▪ Sencillo ▪ Ahorro de tiempo ▪ Apto para control de daños ▪ Beneficioso en fracturas periarticulares

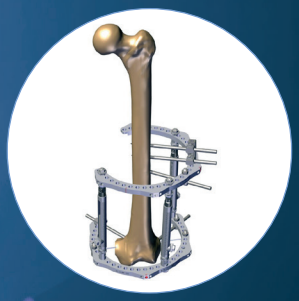

El sistema TL-HEX® TRAUMA está indicado para la estabilización temporal y definitiva de fracturas cerradas y abiertas periarticulares y situaciones en las que la mayor parte de la reducción de la fractura se puede lograr de forma rápida.

www.mba.eu

MBA® SURGICAL EMPOWERMENT

ORTHOFIX®

www.mba.eu